557

ANNALES
D'ANATOMIE PATHOLOGIQUE
ET D'ANATOMIE NORMALE
MÉDICO-CHIRURGICALE

TREIZIÈME ANNÉE — *N° 5* — *MAI 1936*

MÉMOIRES ORIGINAUX

TRAVAIL DE LA CLINIQUE CHIRURGICALE A DE L'UNIVERSITÉ DE STRASBOURG
(DIRECTEUR : PROFESSEUR R. LERICHE)

RECHERCHES EXPÉRIMENTALES SUR LA CALCIFICATION DES TISSUS. INFLUENCE DE L'EXTRAIT PARATHYROÏDIEN SUR LA CALCIFICATION DE TRANSPLANTS LIBRES DE CARTILAGE

par

R. LERICHE, A. JUNG et M. DE BAKEY

La formation de dépôts calcaires dans les tissus est un fait presque banal.

A l'état normal, le calcium est indispensable à la vie, et l'ion calcium existe dans tous les tissus, dans toutes les humeurs. Mais sa structure colloïdale, la réaction ionique du milieu, protègent la substance vivante contre l'imprégnation.

Il faut, semble-t-il, deux conditions particulières pour que celle-ci se

fasse : surcharge calcique des humeurs, et surtout dystrophie des épithéliums et des tissus conjonctifs. La dystrophie paraît indispensable. Ce sont uniquement les tissus peu vascularisés, en voie de nécrose, qui se calcifient ; le trouble vasculaire, du type ischémie relative, est, semble-t-il, une condition nécessaire, aussi bien dans les tissus normaux que dans les tumeurs (épithélioma calcifié, fibrome ou goitre calcifié, etc.). Dans la sclérodermie, quand il se fait des dépôts calcaires, c'est toujours dans les aires de circulation minima (région olécranienne, bords des phalanges aux parties molles atrophiques des scléro-dactyliens, région prérotulienne, pli fessier, etc.).

Il faut peut-être en plus une surcharge calcique.

On a tendance aujourd'hui à penser que c'est un excès de parathormone qui conditionne habituellement la formation des calcifications. Et il y a en fait, à ce sujet, un point de la physiopathologie parathyroïdienne, qu'il nous a paru intéressant d'étudier.

Nous avons donc cherché à voir deux choses :

1° Si, comme l'avaient signalé Gédéon Wells et R.-L. Benson (1) en 1906, les tissus morts ont une aptitude spéciale à la calcification.

2° Si l'excès de parathormone influence le phénomène.

PREMIÈRE SÉRIE D'EXPÉRIENCES

Chez 5 lapins, nous avons procédé de la façon suivante : à chaque lapin, un fragment de cartilage a été prélevé sur le bord antérieur de l'oreille gauche. La moitié de ce fragment a été utilisée pour dosage de sa teneur en calcium; l'autre moitié a été transplantée dans l'abdomen. Au bout d'un temps variable, allant de 2 à 226 jours, le fragment abdominal a été repris et l'on en a dosé le calcium. En même temps, un fragment de même dimension était prélevé sur le bord antérieur de l'oreille droite pour dosage. Il y a eu ainsi deux dosages témoins pour chaque cas.

RÉSULTATS. — 1° Voici d'abord la teneur en calcium des fragments de cartilage de l'oreille gauche des 5 lapins.

Les chiffres représentent la teneur en grammes pour 1.000 grammes de tissu sec. Entre parenthèses, le pourcentage d'eau du tissu frais est indiqué :

(1) WELLS (H.-G.) et BENSON (R.-L.) : « Pathological Calcifications » (*Journ. of Med. Research*, 14, 491, 1906), et « Studies on Calcification and Ossification » (*Journ. of Med. Research*, 17, 15, 1908).

1,76 gr. de Ca pour 1.000 gr. de tissu sec (67 % d'eau).
1,96 » » » » » » (65 » »
2,08 » » » » » » (55 » »
1,59 » » » » » » (63 » »
2,14 » » » » » » (54 » »

2° Voici la teneur en calcium d'un fragment de cartilage de l'oreille droite des mêmes 5 lapins :

1,43 gr. de Ca pour 1.000 gr. de tissu sec (70 % d'eau).
1,90 » » » » » » (65 » »
1,64 » » » » » » (64 » »
1,71 » » » » » » (62 » »
1,51 » » » » » » (54 » »

Ces deux séries de chiffres montrent que la teneur en calcium du cartilage de l'oreille du lapin normal présente des variations relativement faibles. Elle se meut entre les chiffres extrêmes de 1 gr. 43 et 2 gr. 14 de Ca pour 1.000 grammes de tissu sec. La teneur en eau de la substance fraîche varie entre 54 et 70 %.

3° Voici la teneur en calcium des fragments de ce même cartilage transplanté dans l'abdomen, et repris après des temps variant de 2 à 226 jours.

Les fragments ont été transplantés soit au lapin même qui a fourni le cartilage (autogreffe), soit à un autre lapin (homogreffe). Nous trouvons :

Après 2 jours : 1,60 gr. de Ca pour 1.000 gr. de tissu sec (74 % d'eau).
» 42 » 1,91 » » » » » » » (72,7 » »
» 75 » 2,05 » » » » » » » (67,6 » »
» 180 » 6,63 » » » » » » » (68 » »
» 210 » 7,03 » » » » » » » (62 » »
» 225 » 16,70 » » » » » » » (54 » »

Ces chiffres concordent avec les constatations de Wells sur la calcification des tissus voués à la nécrose.

Ils montrent que :

a) Le cartilage ne se calcifie pas avant le deuxième mois. C'est à partir du sixième mois que la calcification devient notable.

b) Dans tous les cas d'auto ou d'homogreffe, au bout de six à sept mois, le fragment transplanté contient 3, 4, 5 ou 8 fois plus de calcium que le fragment témoin moyen.

3° Les chiffres de la teneur en eau restent dans les limites normales.

DEUXIÈME SÉRIE D'EXPÉRIENCES

5 autres lapins ont subi les mêmes transplantations de cartilage que ceux de la série précédente.

De plus, pendant une partie ou toute la durée de la transplantation, ils ont reçu des *injections d'extrait parathyroïdien* (parathormone de Collip, ou paratyrone fabriqué par Byla, à la dose de 10 à 40 unités par jour) :

1° Faisons d'abord remarquer que la teneur en calcium du *cartilage normal de l'oreille saine* ne varie pas comme le montrent les chiffres ci-après. Nous trouvons :

Après	75	jours :	1,90	gr.	de	Ca	pour	1.000	gr.	de	tissu	sec	(66	% d'eau).
»	180	»	1,77	»	»	»	»	»	»	»	»	»	(60	» »
»	180	»	1,41	»	»	»	»	»	»	»	»	»	(63	» »
»	210	»	2,61	»	»	»	»	»	»	»	»	»	(57	» »

2° Voici maintenant la teneur en calcium des fragments de cartilage transplantés de l'abdomen, et retirés au bout de temps variables :

Après	42	jours :	1,93	gr.	de	Ca	pour	1.000	gr.	de	tissu	sec	(73,4	% d'eau).
»	75	»	1,72	»	»	»	»	»	»	»	»	»	(69	» »
»	180	»	8,56	»	»	»	»	»	»	»	»	»	(60	» »
»	180	»	11,01	»	»	»	»	»	»	»	»	»	(63	» »
»	210	»	9,32	»	»	»	»	»	»	»	»	»	(63	» »

La comparaison de ces chiffres avec ceux obtenus chez les animaux qui sont restés sans injections d'extrait parathyroïdien, nous apprend que la calcification du transplant n'est ici ni plus, ni moins intense : les injections d'extrait parathyroïdien n'ont amené aucune différence notable sur la calcification. La teneur en eau du tissu frais reste toujours dans les limites normales.

TROISIÈME SÉRIE D'EXPÉRIENCES

Nous avons transplanté à 3 rats des fragments de cartilage de l'oreille de lapin (hétérogreffe). Deux des animaux ont subi des injections d'extrait parathyroïdien. Le troisième a été gardé comme témoin :

1° Les échantillons des fragments transplantés présentaient la teneur en calcium suivante avant la transplantation.

1,83 gr. de Ca pour 1.000 gr. de tissu sec (69,8 % d'eau).
1,81 » » » » » » (63 » »
1,81 » » » » » » (63 » »

2° Après 210 jours de séjour dans l'abdomen, la teneur en calcium du fragment de cartilage transplanté était la suivante chez l'animal qui n'avait pas reçu d'injection d'extrait parathyroïdien :

84,7 gr. de Ca pour 1.000 gr. de tissu sec (64 % d'eau).

3° Chez les animaux qui avaient reçu des injections d'extrait parathyroïdien, la teneur du transplant de cartilage était la suivante :

Après 60 jours 3,22 gr. de Ca pour 1.000 gr. de tissu sec (76 % d'eau).
» 210 » 69,85 » » » » » » » (63 » »

Ce tableau montre que le même cartilage, transplanté à une espèce différente (hétérogreffe), se calcifie d'une façon considérable (sa teneur en calcium est 46 fois sa valeur avant la transplantation). Il n'y a pas de différence après injection d'extrait parathyroïdien.

CONCLUSIONS

De ces chiffres, il ressort que l'administration d'extrait parathyroïdien (suivie d'une libération calcique connue) n'a aucune influence sur la calcification de fragments de cartilage greffés et voués à la nécrose. La calcification y est tout aussi importante chez les animaux témoins que chez les animaux injectés.

Institut d'Anatomie pathologique et Service de Psychiatrie
de la Faculté de Médecine de Copenhague

LES GLANDES ENDOCRINES ET LE CERVEAU DANS LA VIEILLESSE

par

Lárus EINARSON et Harald OKKELS

L'examen histopathologique des organes, notamment des glandes endocrines, provenant de sujets très âgés, constitue un domaine de recherches difficile et ingrat.

L'interprétation des observations recueillies soulève beaucoup de difficultés. Les altérations tissulaires liées à la régression et à la sclérose sont dues, en nombre de cas, à des troubles intercurrents, circonstance qui trouble le tableau et empêche de découvrir les altérations associées uniquement à la vieillesse, « normale » en quelque sorte. Ce sont les complications déterminées par l'artériosclérose qui offrent des difficultés particulièrement difficiles à résoudre. Ce trouble vasculaire est si étroitement lié aux phénomènes de la vieillesse qu'il est presque impossible de dire où l'un commence et où l'autre finit. L'usure quotidienne exercée sur les tissus de l'organisme, les détériorations produites par des causes occasionnelles telles que infections, etc., — tout ce flot de petites lésions qui, *avec le temps,* viennent frapper l'organisme, sont de plus en plus difficiles à réparer à mesure qu'on avance en âge. Les altérations survenues deviennent progressivement irréversibles, si bien que l'artériosclérose finit par constituer la résultante de toutes ces causes. Il faut, cependant, tenir compte de ceci : l'artériosclérose n'est pas une simple fonction de l'âge. C'est ce qui ressort des cas, rares, il est vrai, de sujets très vieux, morts « de vieillesse » et qui, à l'autopsie, ne présentent pas de signes notables d'une artériosclérose. C'est dans les cas de cet ordre qu'une minutieuse analyse histologique des glandes endocrines et du cerveau, comme complément de l'autopsie, présente un intérêt capital. Mais fort rarement une chance pareille se présente, et le nombre des observa-

Annales d'Anatomie pathologique, t. 13, n° 5, mai 1936.

tions publiées sur ce sujet est très restreint. C'est pourquoi nous nous sommes fait un devoir d'examiner avec grande minutie les glandes endocrines, ainsi que le cerveau du cas suivant, soumis à l'autopsie à l'Institut d'Anatomie pathologique de Copenhague, en automne 1935 :

Autopsie 261/35. — K... (M.-M.-J.), veuve, âgée de quatre-vingt-treize ans. Parfaitement bien portante et en pleine vigueur d'esprit jusqu'à peu de temps avant son entrée au Service de Psychiatrie, à Rigshospitalet, le 23 août 1935. Elle s'était fracturé le fémur, et une confusion mentale venant s'y joindre, elle entra dans le dit service sous le diagnostic de démence sénile. Les symptômes d'une bronchite purulente s'étant déclarés, la malade mourut dans la nuit du 23 au 24 août (pneumonie). L'autopsie eut lieu le matin du 24.

Le cadavre est celui d'une vieille femme. Poids : 33 kilos. Taille : 160 centimètres. Amaigrissement considérable, structure normale. Atrophie sénile de la peau. Atrophie gélatineuse du tissu adipeux. Os graciles et légers. Les dents manquent. Voies respiratoires supérieures, normales. Il existe un certain nombre d'enduits, pour la plupart fibrineux, à la partie inférieure des deux plèvres. Poumons, emphysémateux à la partie supérieure. Dans les deux lobes inférieurs, on trouve des foyers inflammatoires disséminés; le tissu est hyperémié, faiblement œdémateux et présente une atélectasie étendue. Les bronches renferment un produit de sécrétion puriforme. Le cœur pèse 225 grammes et ne présente macroscopiquement rien d'anormal, à l'exception d'une faible atrophie du myocarde, légèrement brunâtre. Altérations fibreuses nulles. Les artères coronaires sont un peu rigides. A l'examen macroscopique, l'aorte ne présente, dans tout son trajet, aucune altération artériosclérotique nette. La paroi en est un peu plus mince qu'à l'état normal, mais la tunique interne est partout lisse et nette. Ni les artères à la base de l'encéphale, ni les vaisseaux du rein, n'offrent à l'œil nu des signes d'artériosclérose. Le foie, d'apparence brunâtre et plutôt dur au palper, mais non rétréci, pèse 1.220 grammes. Rate : petite et un peu scléreuse (poids, 90 grammes). Reins : assez pâles et petits (rein droit, 115 grammes; rein gauche, 105 grammes); la surface, finement granulée, présente un kyste isolé. A la coupe, le parenchyme mesure environ 1 centimètre. L'aspect en est à peu près normal. Il y a de la graisse en abondance autour du bassinet. Utérus : atrophié; la cavité, un peu dilatée. Le cerveau (1.090 grammes) a ses circonvolutions modérément amincies. A la coupe, la surface présente un état normal; il n'existe aucun ramollissement, ni rétrécissement (pour l'examen approfondi, voir dans la suite).

ÉTUDE MACROSCOPIQUE DES GLANDES ENDOCRINES

La *glande thyroïde* pèse 27 grammes. Le lobe droit renferme un adénome du volume d'une cerise, avec centre fibreux. Les parathyroïdes (dont trois seulement se laissent déceler) pèsent ensemble environ 6 centigrammes.

Thymus : Plus de vestiges décelables à l'examen macroscopique.

Le *pancréas* (environ 30 grammes) ne présente aucun signe de sclérose.

Surrénales : Poids total, 18 grammes (droite, 9 grammes; + adénomes,

4,5 gr.; gauche, 4,5 gr.). L'adénome trouvé dans la surrénale droite est du volume d'une noisette; sa couleur et son aspect à la coupe sont ceux d'un tissu cortico-surrénal typique.

Ovaires : Atrophie extrêmement accusée. Réduits à de petites cicatrices fibreuses munies de quelques kystes à parois minces et renfermant un liquide clair.

Hypophyse : 68 centigrammes. La coupe sagittale présente macroscopiquement une répartition caractéristique du parenchyme. Lobe antérieur: rouge grisâtre. Lobe postérieur : blanchâtre.

Epiphyse : 4 centigrammes. Pas de sclérose.

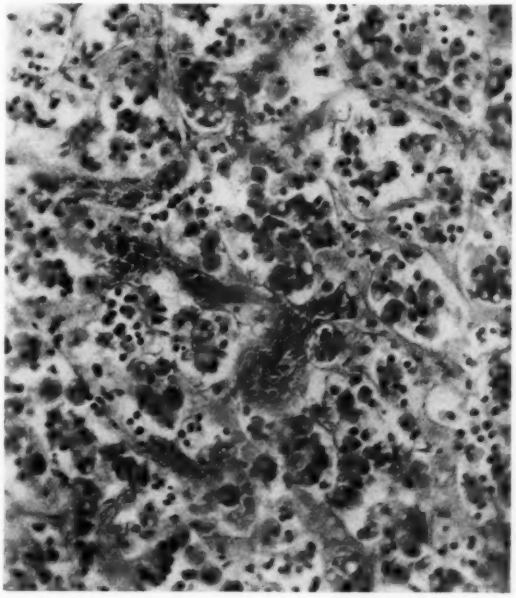

FIG. 1. — *Lobe antérieur de l'hypophyse.* (Grossissement moyen.)

EXAMEN HISTOLOGIQUE DES GLANDES ENDOCRINES

Hypophyse. — La capsule fibreuse, modérément épaissie, renferme quelques petites concrétions lamellaires. Un petit nombre de formations similaires s'observent dans le parenchyme du lobe antérieur dont le tissu

est assez bien conservé et la structure franchement alvéolaire; entre ces groupes, on observe de minces cloisons conjonctives aux vaisseaux nombreux. Par places, cependant, vers la périphérie, le stroma, plus abondant, est comme hyalinisé (fig. 1).

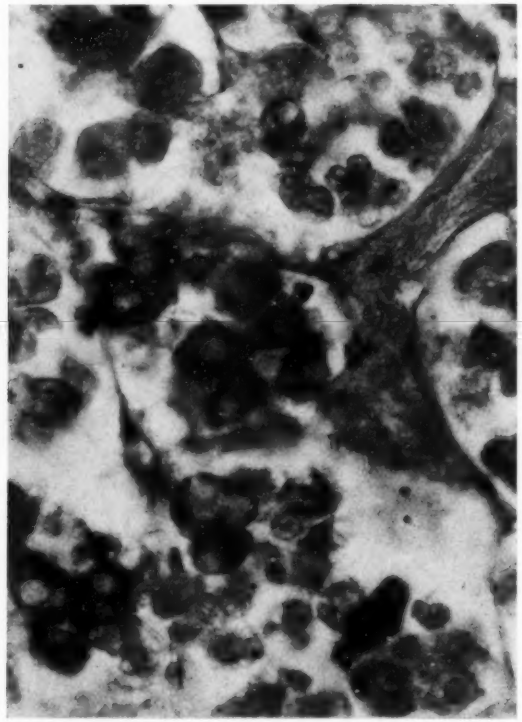

FIG. 2. — *Amas d'éléments cyanophiles du lobe glandulaire de l'hypophyse (cellules noires de la microphotographie).* (Coloration Mann-aurantia. Grossissement fort.)

Les travées cellulaires ont de 80 à 100 microns de diamètre. Les cellules du centre, étant les plus volumineuses, mesurent en moyenne de 20 à 30 microns; leurs noyaux, environ 8 microns; à la périphérie, les cellules mesurent 8 à 10 microns; les noyaux, 4 microns. Les éléments éosinophiles ont en moyenne de 15 à 20 microns. Les vésicules de la *pars intermedia* et de son voisinage : de 300 à 400 microns, respective-

ment de 150 à 200 microns. Elles renferment une colloïde dense et non vacuolisée, acidophile.

Disséminés dans toutes les parties du lobe glandulaire, il existe des acini, contenant une boule de colloïde plus ou moins considérable.

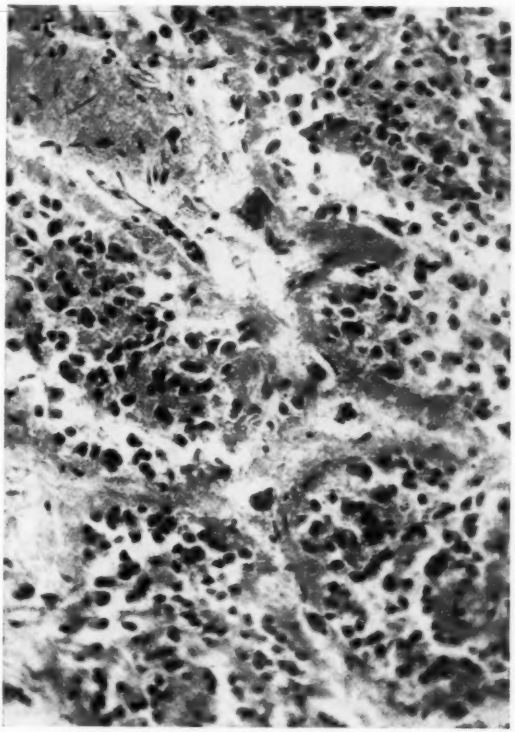

FIG. 3. — *Cellules pinéales.*

A l'étude ultérieure, réalisée à l'aide d'une coloration Mann-aurantia, on observe un très grand nombre de cellules acidophiles. La distribution en est assez uniforme sur toute la coupe. Ces cellules sont de taille assez variable. Chez les plus petites, le noyau est pycnotique. Quelquefois, on trouve des éléments acidophiles très gros, renfermant beaucoup de grains, ainsi que des vacuoles à dimensions assez petites. On observe aussi de

grandes cellules cyanophiles, à protoplasme finement granulé, enfumé, ou presque homogène (fig. 2). Ces cellules sont très souvent bourrées de grosses vacuoles. Enfin, on rencontre çà et là de petits amas d'éléments chromophobes.

Epiphyse. — Le parenchyme est extrêmement bien conservé, composé d'amas de cellules pinéales à disposition alvéolaire (fig. 3), mêlés de parties plus homogènes névrogliques et présentant de fines concrétions.

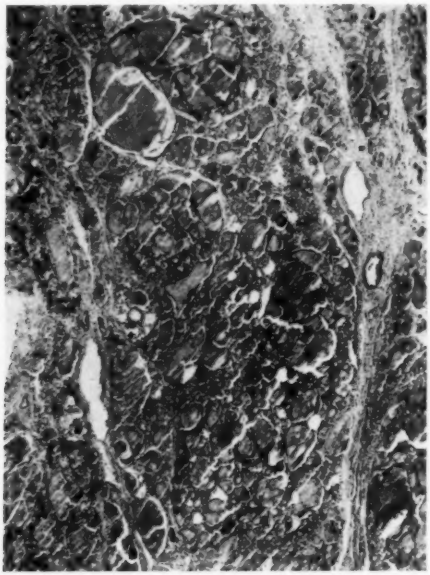

FIG. 4. — *La thyroïde.* (Grossissement faible.)

On note de légères altérations fibreuses. Diamètre des amas cellulaires : 250 à 300 microns; des cellules : 8 à 10 microns; des concrétions : 25 à 30 microns.

Glande thyroïde. — A la périphérie, les follicules sont atrophiés, renfermés dans un stroma fibreux dense. La majeure partie du parenchyme présente toutefois la structure d'un goitre kystique du type colloïde à l'épithélium aplati au niveau des grandes vésicules qui, le plus souvent, sont entourées de groupes de petits follicules néoformés (fig. 4). La colloïde est partout dense, fortement colorable (acidophile) et non vacuolisée. Par places, on observe des kystes plus gros, en dégénérescence,

avec de l'hémorragie. Dans un cas isolé, un tel kyste s'est organisé, la cavité ayant été envahie et remplie par un tissu conjonctif jeune, riche en vaisseaux. Les dimensions des diverses structures sont très variables. Le tissu à la périphérie ne diffère guère, comme dimensions, de celui du

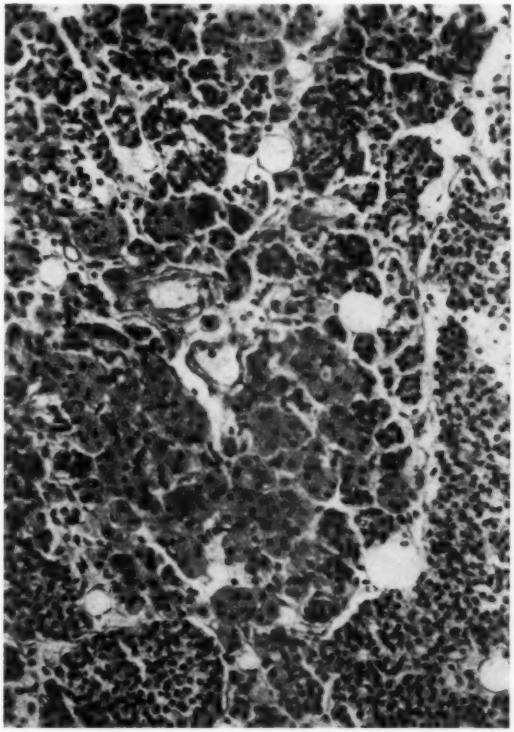

FIG. 5. — *Parathyroïde.* (Coloration hémalun-éosine.)
Notez les trois types de cellules.

centre. La hauteur de l'épithélium varie de 4 à 5 microns et jusqu'à des membranes très minces. Les vaisseaux ne présentent pas de modifications pathologiques.

Parathyroïdes. — Le parenchyme est particulièrement bien conservé. On rencontre trois types de cellules : 1° Cellules principales à disposition alvéolaire, au protoplasme assez rare et faiblement colorable, et aux

noyaux relativement grands. Diamètre des travées: 25 à 30 microns. 2° Groupes de cellules plus volumineuses à disposition nettement trabéculaire, très éosinophiles, et aux noyaux cellulaires relativement petits et denses. Diamètre des travées cellulaires : environ 40 microns; des éléments : environ 10 microns; des noyaux : 5 microns. On observe, enfin,

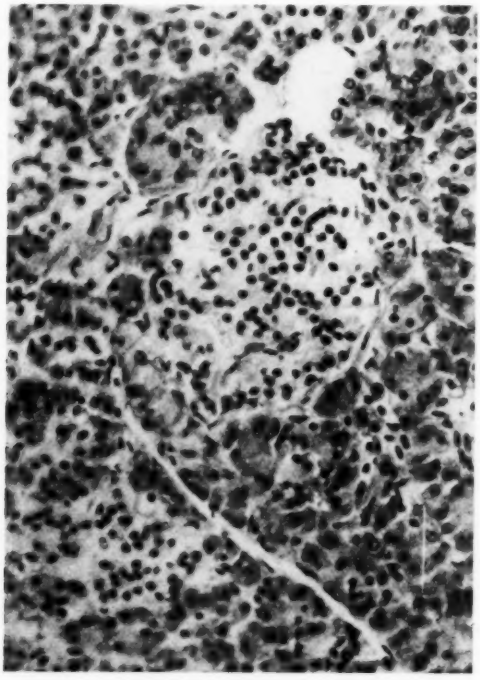

FIG. 6. — *Ilot de Langerhans.*

des groupes de cellules. 3° Disposées en amas assez grands d'éléments clairs, apparemment adipeux, aux noyaux dont la forme et le volume correspondent aux dimensions des cellules principales (fig. 5).

On n'a pas noté d'altérations vasculaires. Les fines cloisons intratrabéculaires sont très faiblement augmentées.

Pancréas. — Par places, assez dense, le parenchyme exocrine ne présente cependant pas de signes certains d'altérations pathologiques. Les canaux excréteurs sont limités par une légère dégénérescence fibreuse;

de place en place, on constate un peu de réaction lymphocytaire autour des vaisseaux et au niveau des bandes conjonctives. Les fines artères sont le siège d'une certaine transformation hyaline au niveau de la media. L'intima est partout normale. Les îlots de Langerhans sont également normaux sans la moindre trace d'altérations régressives (fig. 6).

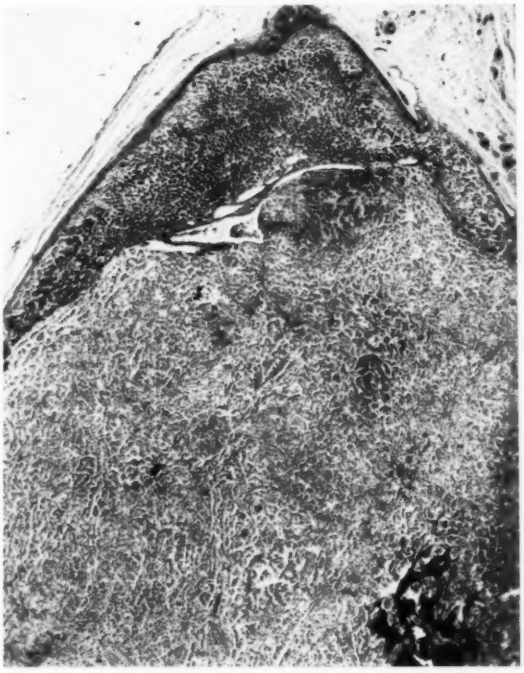

FIG. 7. — *Partie de l'adénome de la cortico-surrénale droite.*
(Grossissement faible.)
En haut : le tissu correspondant à la zone glomérulaire.
A droite, en bas : le centre spongieux de l'adénome.

Surrénales. — La capsule fibreuse est un peu épaissie. Les vaisseaux et nerfs sont parfaitement normaux. La substance corticale est disposée en couches, tout comme les zones normales : extérieurement, une zone glomérulaire très réduite, aux éléments assez fortement colorables. L'épaisseur de cette couche est de 80 à 100 microns, les éléments mesurant 10 à 12 microns.

La zone fasciculée est disposée en cordons à peu près parallèles, composés de spongiocytes à coloration un peu plus foncée qu'à l'état normal. Les noyaux sont, pour la plupart, petits et denses. Les dimensions des dits cordons sont de 40 à 50 microns de diamètre; les cellules mesurent 15 à 20 microns.

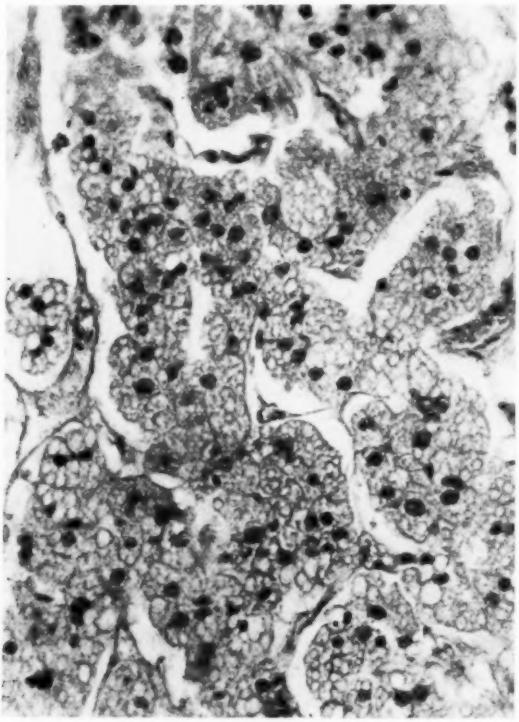

FIG. 8. — *Travées cellulaires de la zone fasciculée de l'adénome de la cortico-surrénale.* (Grossissement fort.)

La zone réticulée est irrégulièrement délimitée de la médullaire. Colorabilité partout acidophile, finement granulée; forme et volume variables; noyaux cellulaires, un peu polymorphes. Les groupes cellulaires de cette zone sont de 35 à 40 microns, les éléments, de 17 à 25 microns, et les noyaux, de 6 à 10 microns.

La zone médullaire est autolysée au centre; à la périphérie, on observe,

en effet, de grandes parties bien conservées. Toutes les cellules offrent une réaction chromaffine très accusée avec des granulations très fines. Les cellules sont disposées en travées, formant des groupes de 40 microns de diamètre. Les cellules mesurent 20 à 25 microns.

Adénome de la cortico-surrénale droite. — Le tissu est organisé topographiquement comme un tissu cortical normal. A la périphérie, une énorme zone glomérulaire s'enfonce par places bien avant entre les travées cellulaires de la zone fasciculée. L'épaisseur de la zone glomérulaire est approximativement de 500 microns. Les dimensions des travées et cellules sont analogues à celles d'un tissu surrénal normal (fig. 7).

La majeure partie de l'adénome se compose du tissu correspondant à la zone fasciculée, disposé en masses compactes et en travées de cellules claires, spongieuses, adipoïdes. La disposition en est bouleversée et non parallèle comme normalement. Des cloisons fibreuses relativement fines s'intercalent dans les intervalles entre les dits groupes cellulaires. Ceux-ci mesurent 120 à 140 microns de diamètre, les éléments en sont de 15 à 20 microns. Au centre, l'adénome est constitué par un tissu spongieux, richement vascularisé, traversé de grands vaisseaux sinusoïdes et gorgés de sang. Les éléments glandulaires semblent faire saillie dans le courant sanguin. Nous n'avons pas observé de tissu médullaire au niveau de l'adénome (fig. 8).

Ovaires. — On trouve un stroma purement fibreux avec infiltration lymphocytaire légère. Les kystes sont ou fibreux, aux parois dépourvues d'épithélium, ou bien (mais ceci vaut pour un petit nombre seulement) ils sont couverts d'un épithélium cubique, tout plat, composé d'une seule couche et renfermant des masses amorphes, très faiblement colorables. Nulle part, on ne trouve des restes d'épithélium folliculaire, ni de tissu cellulaire de corps jaune. Les vaisseaux présentent par places de légers épaississements au niveau de l'intima; à part cela, rien qu'une transformation hyaline de la média et de légères altérations fibreuses de l'adventice.

ÉTUDE HISTOPATHOLOGIQUE DU CERVEAU

L'étude du cerveau dans la vieillesse doit porter sur trois points qui demandent un examen particulier lorsqu'il s'agit d'étudier et, au possible, de constater des altérations pures, normales, déterminées par l'âge et liées au tissu nerveux lui-même. Ce sont les suivantes :

a) Altérations vasculaires avec transformations artériosclérotiques au niveau du tissu cérébral ; ce groupe constitue la majeure partie des affections cérébrales dans la vieillesse.

b) Altérations involutives primaires telles qu'atrophie pigmentaire, dégénérescence lipoïde, rétrécissement et atrophie des cellules nerveuses, ainsi qu'augmentation de la névroglie.

c) Altérations involutives secondaires telles que formation de plaques et altérations neurofibrillaires d'Alzheimer (Lewy, 1925).

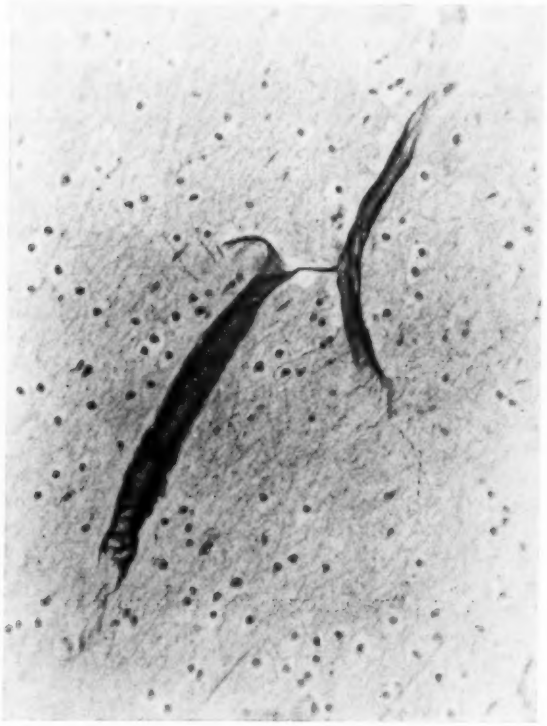

FIG. 9. — *Capillaire réuni par un cordon unitif à un précapillaire.*

Quant au groupe *a*, celui-ci joue un rôle minime, les altérations vasculaires au niveau du cerveau présent étant extrêmement faibles vu l'âge du sujet. En peu d'endroits seulement, on a constaté une très faible hyalinisation des artérioles, la seule transformation vasculaire nette étant constituée par une altération fibreuse capillaire (« capillary fibrosis ») de degré moyen (fig. 9), dispersée dans la substance médullaire du cer-

veau. Dans le cas présent, nous aurons donc à envisager les groupes *b* et *c*.

Lewy et d'autres sont d'avis que les altérations se rapportant au groupe *c* seraient indispensables à l'apparition de la démence sénile ; d'autre part, ces altérations n'entraînent pas toujours la démence sénile. Peut-être les rapports purement quantitatifs des altérations, c'est-à-dire leur intensité, permettent-ils de distinguer les cerveaux de vieux sujets sains d'avec ceux de déments séniles prononcés. Le processus d'involution au niveau des cerveaux de ce dernier type aurait donc une marche plus rapide et plus intense (voir par exemple Simchowicz, 1911, 1924, et Spielmeyer, 1911, 1912).

Le cortex cérébral. — Nous avons examiné des parties de l'écorce prélevées sur tous les lobes cérébraux. En ce qui concerne la substance tigroïde (coloration à la gallocyanine, Einarson, 1932), on constate de la dégénérescence et de l'atrophie peu accusées des cellules nerveuses, notamment dans la troisième couche corticale. Dans les couches profondes du cortex (cinquième couche), on observe un certain degré de neurophagie et de prolifération névroglique. Les dites altérations sont particulièrement prononcées au niveau des lobes frontaux, dans une certaine mesure au niveau des lobes tempéraux, et, moins accusées, dans les lobes pariétaux et occipitaux. Dispersées partout dans l'écorce cérébrale, on voit en outre beaucoup de cellules nerveuses pycnotiques chromophiles, le plus souvent à noyaux denses. D'autres cellules se présentent comme des ombres cellulaires à coloration faible. La grande majorité des cellules conservées renferment plus ou moins de graisse, presque toujours diffusée dans le cytoplasme sans vacuolisation nette; la chromophilie des noyaux n'est pas non plus prononcée; quant à une véritable pycnose nucléaire, on n'en trouve qu'aux endroits où la dégénérescence graisseuse est intense avec formation de vacuoles fines (frothy degeneration).

Des sympexions se trouvent rarement au-dessous de la pie-mère ou formant de petits groupes isolés. Les vaisseaux (capillaires et pré-capillaires) sont fréquemment très gorgés de sang; par places, on observe des espaces périvasculaires ou peu dilatés sans infiltrations cellulaires d'ailleurs.

Dans l'écorce, il y a peu de plaques séniles; en considération de l'âge du sujet, leur nombre est même très restreint. Nulle part, on n'a observé des altérations neurofibrillaires d'Alzheimer. D'autre part, il y a, surtout dans l'écorce frontale, sclérose nette de la couche superficielle (fig. 10).

Lobe de l'Insula. — Dégénérescence et atrophie faibles au niveau des cellules nerveuses, et un certain degré de neuronophagie, mais moins prononcée que dans le reste de l'écorce que nous venons de décrire. Les cellules nerveuses bien conservées sont faiblement colorées, renfermant

de la graisse en quantités variables (çà et là, beaucoup); dans la plupart des cellules cependant, la graisse présente une disposition diffuse; par places, seulement, on distingue une vacuolisation nette. Les noyaux sont d'aspect plutôt normal ou faiblement hyperchromatique. Très peu de

FIG. 10. — *Bordure sclérotique dans la circonvolution frontale supérieure.* (Grossissement faible.)

plaques, pas d'altérations fibrillaires d'Alzheimer. Au-dessous de la pie-mère, il y a une quantité énorme de sympexions; on en voit aussi périvasculairement dans les couches profondes de l'écorce ou dispersées dans le tissu. Dans les couches profondes, on observe de plus une neurophagie considérable; il y existe en outre une certaine congestion au niveau des petits vaisseaux. Pas d'infiltrations.

Circonvolution de l'hippocampe et corne d'Ammon. — Au niveau de la circonvolution de l'hippocampe, on constate, notamment dans la troisième couche corticale, une certaine dégénérescence et atrophie des cellules nerveuses; là non plus, cette observation n'atteint pas l'intensité réalisée dans l'écorce du lobe frontal; les couches cellulaires les plus profondes présentent également une certaine neuronophagie. Les cellules nerveuses conservées sont quelquefois atrophiées avec des noyaux fortement colorés; d'autres offrent l'aspect d'ombres cellulaires faiblement colorées aux noyaux à peu près normaux. Il y a dégénérescence lipoïde très accusée. Les cellules nerveuses sont presque partout gonflées de graisse, les noyaux hyperchromatiques ont une position excentrique. Quelquefois, — lorsque la cellule est remplie de graisse, — ils sont franchement pycnotiques. La dégénérescence adipeuse se fait très accusée à l'endroit de transition entre le secteur de Sommer et la partie dorsale de la corne d'Ammon (*lamina dorsalis*, « dorsales Blatt des Zellbandes »). Elle augmente progressivement dans la couche dorsale en passant dans la couche terminale (*lamina terminalis*, « Endblatt des Zellbandes »), entourée à son tour de la couche des grains de la *fascia dentata*. Dans cette partie de la corne d'Ammon, les cellules sont excessivement gonflées par la graisse. Il y a un grand nombre de cellules névrogliques adipeuses, et on y voit même de la graisse s'étendant dans les ramifications. Dans les préparations de substance tigroïde colorée par la gallocyanine, on voit la graisse sous forme d'une masse pâle, jaunâtre, guttiforme, déplaçant le noyau et augmentant aux dépens des éléments basophiles de Nissl, d'une manière qui indique décidément l'existence d'un *rapport inversement quantitatif entre teneur en graisse et substance de Nissl;* en d'autres termes : plus la teneur en graisse est grande (plus le degré de dégénérescence est élevé), moins la cellule renferme de substance tigroïde (de Nissl) (voir Einarson, 1935). Colorée au Scharlach R, la graisse se présente comme une masse d'un rouge éclatant. On prétend, par conséquent, qu'il s'agit ici pour la plupart d'une dégénérescence lipoïde relativement pure et sans guère d'atrophie pigmentaire, car une telle atrophie aurait prêté aux masses de la substance de Nissl un aspect plus net, aux granulations fines, à reflets dorés et, quant aux préparations au Scharlach, une teinte plus orange.

Au niveau de la couche cellulaire ventrale de la corne d'Ammon (*lamina ventralis* del s. « ventrales Blatt des Zellbandes »), et surtout aux confins du secteur de Sommer, il existe un certain nombre de cellules dispersées, présentant la modification neurofibrillaire d'Alzheimer du type épais filiforme (« strähnige Formen »); celles-ci se manifestent dans les préparations au Bielschowsky sous forme de cordes relativement épaisses, rubaneuses, localisées de préférence à la périphérie cellulaire, en contournant

étroitement le noyau (voir fig. 11). Ces altérations fibrillaires espacées se trouvent donc dans une région où la dégénérescence adipeuse est un peu moins prononcée (voir ci-dessous), en s'intensifiant cependant du côté du secteur de Sommer. Au contraire, on ne voit nulle part de ces altérations fibrillaires caractérisées par des formes entrelacées. Cette localisa-

FIG. 11. — *Altérations neurofibrillaires d'Alzheimer* (voir texte).

tion dans les cornes d'Ammon est le seul point du cerveau où l'on ait pu constater des altérations fibrillaires d'Alzheimer. Il existe un certain nombre de plaques séniles, et, dans le cerveau étudié, c'est justement au niveau des cornes d'Ammon que la formation des plaques est le plus prononcée; toutefois, le degré en est sans doute bien conforme à l'âge. Au niveau de la circonvolution de l'hippocampe, il existe de plus beaucoup

de sympexions à disposition sous-pie-mérienne. Là non plus, il n'y a pas d'infiltrations vasculaires.

Mésencéphale. — On n'a pu constater ni neuronophagie appréciable, ni atrophie de cellules nerveuses. Au niveau de certains groupes cellulaires, il y a dégénérescence adipeuse fort prononcée, ainsi qu'atrophie pigmentaire, localisées notamment, l'une et l'autre, aux noyaux végétatifs des nerfs pathétiques et aux moteurs oculaires communs. Ici, les cellules, pour la plupart remplies de graisse, sont énormément gonflées, quelques-unes simplement ballonnées autant ou même plus qu'il ne fut le cas pour les cornes d'Ammon sus-mentionnées. Contrairement à celles-ci, les cellules en question renferment encore du pigment doré, finement granulé qui, dans les préparations au Scharlach, se met en évidence par des parties plus oranges vues sur la vive couleur de la masse adipeuse pure. Ainsi la même cellule peut présenter une atrophie adiposo-pigmentaire mixte ; dans certaines cellules, c'est le pigment qui domine, tandis que les autres — la plupart — renferment surtout de la graisse. D'autre part, les noyaux des moteurs oculaires communs ne renferment point de graisse ni de pigment, les cellules étant parfaitement normales à la structure cytoplasmique stomatochrome, stichochrome caractéristique des neurones somato-moteurs. Dans le nucléus ruber, notamment dans la région dorso-médiane, on voit des cellules sans pigment, au protoplasma assez clair, diffusément coloré, aux noyaux hyperchromatiques et avec dégénérescence adipeuse pure, tandis que l'atrophie pigmentaire est plus accusée dans la région ventro-latérale où, par places, la pigmentation est considérable. Ces altérations nucléaires existent, plus ou moins prononcées, dans tous les types cellulaires. Au niveau de la *substantia nigra*, les cellules sont fortement pigmentées, mais on n'y voit rien d'anormal.

Quant aux plaques séniles, dans le mésencéphale, on n'en observe que très peu et point d'altérations fibrillaires typiques d'Alzheimer. Outre des sympexions éparses, il n'y a pas d'altérations notables.

Ajoutons qu'au niveau des tubercules mamillaires, et du tuber cibéreum, il n'y a pour ainsi dire pas de dégénérescence adipeuse ni pigmentaire, tandis que la plupart des cellules présentent des noyaux hyperchromatiques, voire même quelquefois pycnotiques.

Cérébellum. — Un grand nombre de cellules de Purkinje à faible dégénérescence lipoïde ; la graisse y est liée à une vacuolisation fine ou moyenne, localisée, le plus souvent, au pôle dendritique de la cellule ; pas de pigment démontrable. Salimbeni et Géry (voir dans la suite) n'y trouvèrent pas de pigment; seulement, il paraît que ces auteurs, à l'instar de plusieurs autres, ont aussi compris la graisse dans cette désignation. Nous avons constaté en outre la présence de beaucoup de cellules atrophiques aux noyaux hyperchromatiques, souvent pycnotiques. Pas de

véritable neuronophagie, ni plaques, ni altérations fibrillaires. Les auteurs que nous venons de mentionner ont constaté, de même, beaucoup moins de neuronophagie au niveau du cervelet. Pas d'infiltrations ni d'altérations vasculaires.

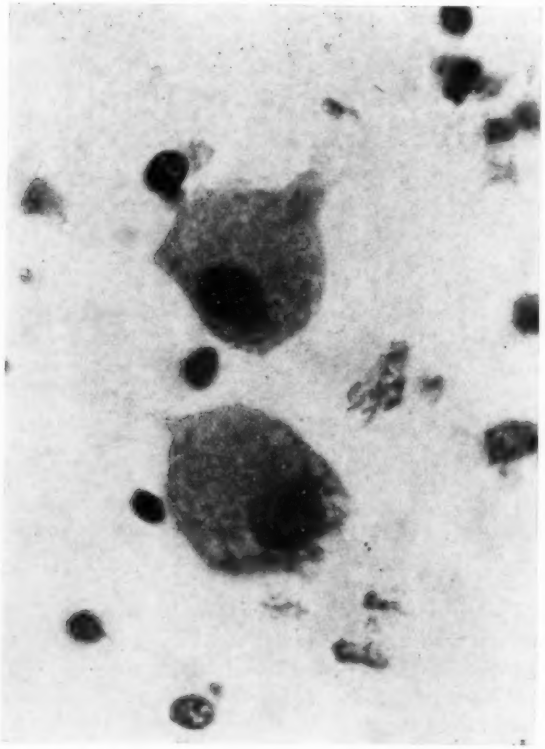

FIG. 12. — *Cellules de l'olive très riches en graisse : l'une à noyau hyperchromatique, l'autre à noyau pycnotique.*

Pons et Medulla oblongata. — Un nombre élevé de cellules atrophiées, fortement chromophiles aux noyaux hyperchromatiques. Toutefois, il ne s'agit guère ni d'une désintégration des cellules, ni de neuronophagie. D'autre part, il y a chromatolyse répandue bien nette et dégénérescence adipeuse très intense. Certaines cellules, qui montrent d'ailleurs des signes

chromatolytiques, ne renferment que des quantités minimes ou point de graisse; d'autres en présentent plus; d'autres, enfin, sont entièrement remplies et gorgées de graisse. On se trouve ainsi en présence de tous les degrés de chromatolyse et de dégénérescence adipeuse. Les groupes cellulaires les plus atteints sont: le *nucleus cuneatus*, le *reticularis lateralis*, des cellules éparses dans la *formatio reticularis*, une certaine partie de la *substandeltia gelatinosa* et, moins prononcées, dans les *nuclei pontis*. L'accumulation graisseuse atteint cependant à son maximum dans le noyau inférieur de l'olive; ici, les cellules sont littéralement comme des ballons

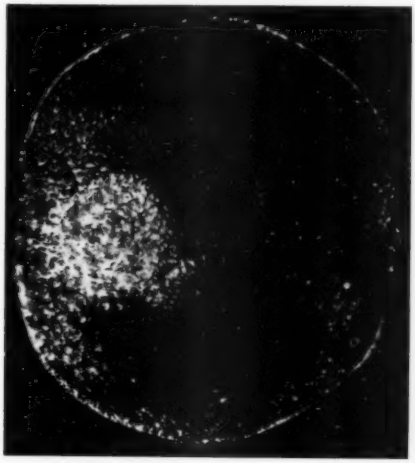

FIG. 13. — *Cellule de l'olive, gorgée de graisse; préparation micro-incinérée* (croquis).

dilatés de graisse. Le noyau, déplacé vers la périphérie cellulaire, est pour la plupart fortement hyperchromatique ou pycnotique. De la substance de Nissl, il ne reste que très peu. C'est donc principalement aux pourtours du noyau déplacé qu'il reste du protoplasme basophile; il y en a en outre sous forme d'une mince membrane à teinte basophile, entourant la masse graisseuse jaune au centre (fig. 12). Dans les cellules où l'accumulation est moins accusée, on constate un petit nombre seulement de vacuoles très fines. Il n'est pas question d'une véritable vacuolisation (« frothy degeneration »), si fréquente dans les intoxications chroniques et dans les processus de dégénérescence sclérotique. Les substances graisseuses sont dispersées dans le cytoplasme, et il faut supposer qu'elles augmentent par

diffusion, de sorte que la cellule en est progressivement comblée et ballonnée. Il ne s'agit donc pas d'une fusion de gouttelettes de graisse aboutissant en vacuoles de plus en plus grosses, en finissant par des vacuoles géantes (voir Einarson, 1935).

La figure 13 montre une cellule de l'olive après micro-incinération du tissu (Policard). On voit au fond noir (avec l'ultropak de Leitz) le noyau refoulé vers la périphérie et rempli d'éléments grisâtres, brillants, inorganiques et entourés de cendre finement granulée qui, périphériquement par rapport au noyau, contient un certain nombre de particules rouge jaunâtre, correspondant à peu près aux corps de Nissl basophiles qui restent. La membrane basophile qui entoure la masse paraît comme une fine ligne brillante, un peu épaissie par places, avec de petits éléments de cendres blanchâtres, agencées à deux endroits presque en triangle et renfermant quelques particules rouge jaunâtre. Partant de l'une des formations de cendres triangulaires (celle située presque en face du noyau du côté opposé de la cellule), on voit une strie qui chemine en se perdant vers l'intérieur de la cellule, c'est-à-dire dans la masse graisseuse. Celle-ci n'abandonne pas d'éléments de cendre.

Des recherches antérieures (Policard, 1929; Policard et Okkels, 1930) ont montré que, dans les tissus, le Ca et l'Al abandonnent des cendres blanches. Par contre, la teneur en fer d'un tissu peut se manifester grâce aux grains rouges au niveau des cendres, grains qui sont composés, pour la plupart, de Fe_2O_3. On a prétendu que les combinaisons ferrugineuses organiques complexes prêteraient aux cendres une teinte rouge jaunâtre particulière (voir Scheid, 1930; Covell et Danks, 1932).

Le noyau du nerf hypoglosse dans le tableau de Nissl présente des cellules somatochromes d'aspect parfaitement normal; il y en a cependant qui renferment une certaine quantité de graisse sans que, pourtant, cette circonstance ne modifie la structure interne caractéristique de ces cellules. En outre, on observe au niveau du *nucleus n. vagi* et, en partie, du *nucleus gracilis*, une atrophie pigmentaire prononcée; le pigment jaune doré finement granulé s'y distingue facilement des masses adipeuses amorphes de couleur jaune mate. On ne voit pas de plaques séniles ni d'altérations neurofibrillaires typiques. Partout, des sympexions périvasculaires et localisées dans le tissu. Les vaisseaux sont généralement un peu congestionnés. Pas d'infiltrations périvasculaires.

En résumé, les altérations constatées au niveau du système nerveux central (la moelle épinière et les ganglions spinaux n'ont pas été à notre disposition) sont constituées presque uniquement par les altérations primitives involutives (groupe *b* dans l'aperçu sus-donné de l'histopathologie du cerveau). C'est la dégénérescence adipeuse qui prédomine; elle s'observe presque partout dans le cortex, de sorte, bien entendu, que les

groupes cellulaires « lipophiles », au niveau des cornes d'Ammon, du mésencéphale et de la moelle allongée, soient particulièrement atteints. Le maximum de dégénérescence est atteint au niveau des olives; d'une façon générale, celles-ci se distinguent comme un tissu fortement « lipophile », dans les cellules desquelles il se produit particulièrement vite des accumulations lipoïdes. Aussi subissent-elles la dégénérescence graisseuse à un moment de la vie relativement précoce (voir aussi von Braunmühl, 1928). Par contre, différents noyaux moteurs du mésencéphale et de la moelle allongée (voir ci-dessus) sont caractérisés comme typiquement « lipophobes », c'est-à-dire que les accumulations au niveau des cellules adipeuses se forment lentement et à un moment de la vie relativement tardif. En d'autres termes, il se produit physiologiquement au niveau des cellules nerveuses des accumulations graisseuses qui, avec l'âge, augmentent en nombre, mais pas avec la même facilité et rapidité dans tous les groupes cellulaires de l'individu : certaines cellules y résistent mieux que d'autres. Chez les divers individus, il y a en outre des différences quant à la marche de l'involution. Il en est de même, à peu près, de la pigmentation, quoique le pigment fasse partie du protoplasma normal des cellules. L'atrophie pigmentaire, nettement distinguable de la métamorphose adipeuse, se manifeste ou seule ou bien avec la dégénérescence graisseuse ; nous l'avons constatée notamment au niveau de certains noyaux du mésencéphale et de la moelle allongée.

DISCUSSION

Quant aux conditions profondes de l'origine de ces altérations, de leur importance au point de vue physiologique et du rôle qu'elles jouent dans la biologie de la vieillesse, nous nous trouvons en présence d'autant de problèmes difficiles à résoudre actuellement. Toujours est-il — ce qu'ont démontré Marinesco et d'autres après lui — qu'il semble exister un certain antagonisme entre les grains oxydasés de la réaction au bleu indophénolique d'un côté, et toutes les substances lipoïdes et pigmentaires de l'autre. Ceci est aussi le cas, dans une large mesure, des corps de Nissl basophiles, — fait indiqué ci-dessus. Bien entendu il ne faut pas envisager les grains au bleu indophénolique comme identiques aux oxydases elles-mêmes, car les ferments ne sont pas des objets morphologiquement visibles; c'est plutôt quelque enclave protoplasmique qui se colore et qui, selon l'avis de certains auteurs, serait identique aux granules d'Altmann; seulement, les rapports qui existeraient entre ces granules et les corps de Nissl sont encore entièrement inconnus. Il n'en semble pas moins fort

probable que tous les éléments intracellulaires doivent jouer un rôle puissant dans le métabolisme interne des neurones. Tout porte à croire que c'est un ralentissement au niveau du métabolisme intracellulaire, proportionnel à l'âge, — peut-être la respiration interne, — qui conditionne les accumulations lipoïdo-segmentaires; reste à savoir ce que c'est qui constitue le déterminant de la biologie et du développement de la vieillesse. Il ne nous semble ni justifié ni possible, au point où en sont les connaissances actuelles, d'émettre une opinion définitive sur cette question. Quant à la démence sénile, c'est aujourd'hui l'avis généralement admis qu'elle n'est autre chose qu'une accentuation du processus d'âge normal.

Kotsovsky qui, au cours du temps, a entrepris de vastes examens sur les manifestations de la vieillesse, a émis cette hypothèse, en cherchant de la prouver, que l'âge serait le résultat d'un affaiblissement des facultés protectrices de l'organisme, notamment de celles du système nerveux contre les autocytotoxines qualifiées par lui de « sénotoxines ». Il prétend que les problèmes se rattachant à l'étude de la vieillesse ne doivent pas rester uniquement sur le domaine de l'endocrinologie ; en outre qu'il est impossible de combattre l'âge rien qu'en restituant et en fortifiant les fonctionnements d'un groupe glandulaire quelconque. Que ce ne serait en effet qu'à force d'explorer le rapport compliqué entre le système nerveux et les fonctionnements de l'organisme qu'on puisse espérer se faire une idée du mécanisme de l'âge; et que c'est la conception neurologique de l'âge, enfin, qui soit le mieux en accord avec les dates connues fournies par la physiologie et par la pathologie. Ni les idées de Kotsovsky non plus ne nous semblent pour le moment permettre un jugement définitif.

Les altérations secondaires involutives rangées sous le groupe c s'effacent, à tout prendre, dans le tableau histologique. Il est vrai qu'on trouve presque partout des plaques séniles, mais elles sont peu abondantes et ce n'est qu'au niveau des cornes d'Ammon qu'elles se trouvent nombreuses. Et pratiquement, c'est là seulement qu'on observe des altérations neurofibrillaires d'Alzheimer bien typiques.

Notre cas présente un remarquable parallélisme avec le cas publié en 1912 par Salimbeni et Géry, de l'Institut Pasteur. Cette publication comporte un examen complet des organes d'une femme de quatre-vingt-treize ans, indemne de tares organiques.

Dans l'un et l'autre cas, les altérations vasculaires étaient relativement faibles ou presque nulles. Dans les deux cas, la mort était survenue à la suite d'une pneumonie à marche rapide. Outre le déchet généralisé de l'atrophie sénile au niveau des tissus et organes, les glandes endocrines

présentaient les altérations suivantes que nous n'allons faire ici que résumer :

La glande thyroïde était atrophiée dans l'un et l'autre cas, présentant les signes morphologiques d'une hypofonction. La glande contenait des adénomes colloïdes macrofolliculaires avec tendance à la sclérose, mais pas de lésions importantes. Dans les deux cas, les surrénales étaient hyperplasiques au niveau du tissu cortical, ce tissu étant le siège d'adénomes de taille considérable, — tumeurs construites comme la corticale même et dont les éléments ressemblaient entièrement aux cellules de la glande corticale normale en ce qui concerne leur forme, leur volume et la structure fine; il est donc fort probable que ces adénomes aient fonctionné comme glandes corticales. Les adénomes ne renfermaient pas de tissu médullaire, et la substance médullaire des surrénales mêmes ne présentait aucune lésion.

Quant à l'hypophyse, elle n'est pas atrophiée dans notre cas, malgré certaines altérations de dégénérescence dont le lobe glandulaire présentait les signes. L'hypophyse du cas de l'Institut Pasteur était désignée comme légèrement hypoplasique. La description histologique est complètement analogue à la nôtre.

Evidemment, le fait de l'hyperplasie manifeste de la cortico-surrénale chez ces deux vieilles femmes est susceptible d'être mis en rapport avec l'absence relative d'artériosclérose au niveau du système vasculaire; d'autant plus qu'il existe une relation entre la cholestérinémie et la cortico-surrénale. Dans notre cas, la surface interne de l'aorte découpée était même singulièrement lisse et saine.

L'existence, dans les deux cas, d'adénomes de la cortico-surrénale est peut-être purement accidentelle; peut-être ce fait indique-t-il la présence d'un rapport possible de cause à effet. Des recherches expérimentales ultérieures s'imposent.

Que les altérations au niveau des organes soient si peu importantes s'explique peut-être par le fait que l'artériosclérose était si faiblement développée. Il semble que les différentes intoxications et infections qui, toute la vie durant, frappent les hommes, occasionnant les lésions des tissus et cellules, aient respecté ces vieilles femmes; et c'est pour cela justement qu'elles seraient parvenues à un âge si avancé.

Quoi qu'il en soit, les recherches faites semblent parler contre la conception que « l'usure » et le déchet au niveau du parenchyme des diverses glandes soient à même de déterminer primitivement l'arrivée de l'âge.

BIBLIOGRAPHIE

LEWY (F.-H.) : « Primär und sekundär involutive Veränderungen des Gehirns. » (*Krankheitsforschg.*, 1925, 1, 164.)

SIMCHOWICZ (T.) : « Histologische Studien über die senile Demenz. » (*Nissl-Alzheimer Arbeiten*, 1911, 4, 267.)

ID. : « Sur la signification des plaques séniles de l'écorce cérébrale. » (*Revue neurol.*, 1924, 1, 221.)

SPIELMAYER (W.) : « Ueber die Alterserkrankungen des Zentralnervensystems. » (*D. med. Wochenschr.*, 1911, 30/31.)

ID. : « Die Psychosen des Rückbildungs- une Greisenalters. » (*Aschaffenburgs Handb. d. Psychiatr.*, Spez. Teil, Abt. V., 1912.)

EINARSON (L.) : « A method for progressive selective staining of Nissl- and nuclear substance in nerve-cells. » (*Am. J. of Pathol.*, 1932, 8, 295.)

ID. : « Om pathol. Forandr. i Rygmarven og spc. i Spinalganglierme i et Tilfælde af pernicios Anémi. » (*Hospitalstidende*, 1935, 78, 361.)

SALIMBENI (A.-T.) et GÉRY (L.) : « Contribution à l'étude anatomo-pathologique de la vieillesse. » (*Ann. de l'Institut Pasteur*, 1912, 26, 577.)

POLICARD (A.) : « La micro-incinération des cellules et des tissus. » (*Protoplasma*, 1929, 7, 464.)

POLICARD et OKKELS : « Localizing inorganic substances in microscopic sections. » (*Anat. Rec.*, 1930, 44, 349.)

SCHEID (K.-F.) : « Histologische Studien am Gehirn mit Hilfe der Schnittveraschung. » (*Virchows Arch.*, 1930, 277, 673.)

COWELL (W.-P.) et DANKS (W.-B.-C.) : « Studies on the nature of the Negri body. » (*Am. J. of Pathol.*, 1932, 8, 557.)

BRAUNMUEHL (VON) : « Zur Histopathologie der Oliven, unter besonderer Berücksichtigung seniler Veränderungen. » (*Z. f. d. ges. Neurol. u. Psych.*, 1928, 112, 213.)

MARINESCO (G.) : *La cellule nerveuse*. Doin, Paris, 1909.

ID. : « Etudes sur le mécanisme de la vieillesse. » (*Revista de la Soc. Argentina de Biol.*, 1934, 10, 355; suppl., novembre.)

KOTSOVSKY (D.) : « Allg. vergl. Biologie des Alters. » (*Ergb. d. Physiol.*, 1931, 31, 131.)

ID. : « Gehirn und Alter. » (*Z. f. d. ges. Neurol. u. Psychiatr.*, 1931, 133, 709.)

ID. : « Neurologische Grundlagen des Altersstudiums. » (*Münchener med. Woch.*, 1932, p. 70.)

INSTITUT D'ANATOMIE NORMALE DE L'ACADÉMIE DE MÉDECINE MILITAIRE,
AU NOM DE S.-M. KIROFF, A LÉNINGRADE
(DIRECTEUR : PROFESSEUR W. TONKOFF)

LES GANGLIONS NERVEUX SUR LE COURS DES VAISSEAUX SANGUINS

par

B. DOLGO-SABOUROFF

Il y a plusieurs années déjà (1925-1931) j'ai commencé, au cours d'études sur la circulation collatérale, à m'intéresser à la façon dont le système nerveux intervient dans le développement des artères collatérales. J'avais fait alors des expériences sur des chats dans le but d'éclaircir ce problème; je dénervais les vaisseaux par la méthode d'extirpation unilatérale des parties correspondantes des troncs nerveux. L'idée m'en était venue d'après les suppositions anatomiques, physiologiques et cliniques de cette époque sur l'innervation vasculaire (Leriche et ses collaborateurs, Fontaine, Stricker, Schilf, Langley, Danielopulo, Stahl, Gabbe et autres).

La suppression de l'innervation des vaisseaux de l'extrémité antérieure chez les chats a été effectuée au moyen de la section, d'un côté, des conducteurs nerveux (vaso-constricteurs) dans la région du ganglion stellaire, et des parties du tronc limitant contiguës à celui-ci (« sympathectomie cervico-thoracique partielle »). La radiographie consécutive des artères des extrémités « en expérience » et « témoins » ne me fournit, à différents termes après l'opération, aucune donnée prouvant l'élargissement des artères de l'extrémité dénervée.

J'entrepris une autre série d'expérimentations dans le même but (également sur des chats), en ajoutant à la dénervation de vaisseaux la ligature des artères sous-clavière ou axillaire aux deux extrémités (normale et dénervée) simultanément. Puis, les animaux opérés furent sacrifiés à

ANNALES D'ANATOMIE PATHOLOGIQUE, T. 13, N° 5, MAI 1936.

différents moments, et j'étudiai le développement des collatérales de gauche et de droite à l'aide de la radiographie, ainsi que sur la préparation anatomique. Au moyen de ces expériences je ne pus constater aucune différence, aucune particularité dans le développement des artères collatérales à l'extrémité dénervée et à celle intacte. Toutes ces investigations, ainsi que les nombreuses données physiologiques et cliniques publiées dans la littérature, témoignant de la labilité de l'effet d'une vasodilatation après dénervation des vaisseaux au moyen de la sympathectomie, non seulement dans la région des troncs sympathiques, mais aussi à la périphérie (sympathectomie périartérielle de Leriche), nous firent accepter la supposition de l'existence d'une certaine autonomie des artères, concernant la régulation de leur volume. Cette autonomie des artères, comme l'ont constaté différents auteurs, provient ou bien de l'existence de ganglions nerveux périartériels (« centres vasomoteurs périphériques »), ou même de certaines particularités de la musculature de la paroi vasculaire.

Dans un des travaux récents de R. Leriche et R. Fontaine sur le rôle de l'innervation des vaisseaux dans la pathologie et la physiologie, ces auteurs énoncent la supposition suivante : « Il nous semble que le plan de l'innervation vasculaire se calque sur celui du système entérique, sur celui du cœur: à la périphérie il y a des centres moteurs ganglionnaires suffisant à eux seuls pour entretenir le mouvement, même en dehors de toute connexion nerveuse. »

Un peu plus tard (1933), R. Leriche et P. Stricker, dans leur excellente monographie sur « L'artériectomie dans les artérites oblitérantes », évaluent l'importance de ces centres vasculaires locaux, en disant : « L'histologie ne révèle pas de centres vasomoteurs périphériques inclus dans la paroi artérielle. Ces centres sont-ils représentés par des cellules ganglionnaires éparses ? *Nous n'en savons rien !* »

Géber, par exemple, dans son « Cours de physiologie humaine » (1933, en russe), dit tout crûment, que « la régulation périphérique (tonus vasculaire) dépend des centres de troisième ordre disposés dans les parois des artères mêmes, et peut être attribuée à l'activité automatique des muscles lisses des vaisseaux ».

On sait depuis longtemps que la présence de cellules nerveuses le long des vaisseaux sanguins est possible. Durant les dernières années, l'intérêt de cette question est allé croissant et, comme de raison, chaque nouveau fait et chaque explication nouvelle captive l'attention des investigateurs.

Dans ce sens, je tiens à signaler le récent travail de Léontovitch. Une méthode personnelle de coloration du tissu nerveux permit à cet auteur d'arriver à la conclusion, que des cellules nerveuses ganglionnaires, de forme et de grandeur différentes, ayant souvent leur propre

appareil péricellulaire, sont les éléments constants de l'appareil nerveux des artères de tous les calibres et des capillaires. Les cellules décrites par Léontovitch, chez les grenouilles, ne se trouvent ni dans les parois vasculaires ni même dans leur adventice, mais quelque peu périvasculairement, principalement aux points des ramifications des faisceaux nerveux ou des réseaux diffus formés par ceux-ci.

Un peu plus tard, Ph. Stöhr (1932) émet l'idée que les cellules décrites par Léontovitch ne répondent pas au type des cellules nerveuses ganglionnaires, mais appartiennent bien plutôt au syncytium de Schwann.

Il y a longtemps que Glaser a décrit des cellules nerveuses qu'il a trouvées dans l'adventice de l'artère carotide interne; Sunder-Plasman, dans la région du bulbe carotide.

D'après Ph. Stöhr, Glaser et autres, les vaisseaux des extrémités sont libres de cellules ganglionnaires. En effet, nous ne possédons pour le moment aucune donnée positive en faveur de ce fait.

Par contre, dans le plexus nerveux périvasculaire de l'aorte, de l'artère pulmonaire, disposé immédiatement auprès de la paroi vasculaire, se trouvent des amas considérables de cellules nerveuses (Ph. Stöhr j., d'après Seto).

Cependant, Borowska, examinant récemment (1935) les nerfs de l'aorte chez les chats à l'aide de la nouvelle méthode d'imprégnation de Bielschowski (avec la modification de Gross), ne trouva pas une seule fois des cellules nerveuses dans les parois de l'aorte.

En ce qui concerne l'existence de cellules nerveuses ganglionnaires sur le trajet des vaisseaux pulmonaires, une série de recherches a été publiée récemment par Takino Masuichi (1933). L'auteur, en étudiant les cellules péribronchiques ganglionnaires dans le parenchyme pulmonaire (chez la souris des champs), a réuni dans un groupe particulier les cellules nerveuses disposées à l'entour ou directement sur la paroi de la veine pulmonaire. Chez les oiseaux, Takino a également observé des cellules semblables non seulement sur la paroi de la veine pulmonaire, mais aussi sur l'artère pulmonaire.

De telles observations amènent toujours à cette question : quels sont les rapports fonctionnels de ces ganglions et des vaisseaux sanguins correspondants ? Takino s'est intéressé à cette question. Des investigations en série lui démontrèrent qu'une grande partie des ganglions et des cellules ganglionnaires disposées sur les vaisseaux sont en rapports avec l'innervation des muscles lisses des bronches, et qu'une médiocre partie des fibres seulement sont en relation directe avec la paroi vasculaire.

En parcourant la littérature relative à la question, nous arrivons à la conclusion que, malgré que cette question de cellules nerveuses sur le trajet des vaisseaux sanguins ne soit pas très neuve (Lehmann, 1864; Beale,

1864; Arnold [1], 1871, et autres), nous ne savons à présent que très peu de chose sur leur importance réelle, tant fonctionnelle que morphologique. C'est pourquoi chaque donnée supplémentaire et chaque observation nouvelle des morphologistes doit éveiller l'intérêt et peut jouer un rôle dans l'approfondissement de nos connaissances sur le compte de ce problème.

Récemment, au cours de mes recherches sur la structure du nerf pneumogastrique et de ses rameaux, j'ai eu l'occasion d'examiner une grande quantité de préparations sériées de ce nerf, de ses différentes parties, ainsi que des nerfs laryngés supérieur et inférieur chez les chats. Au

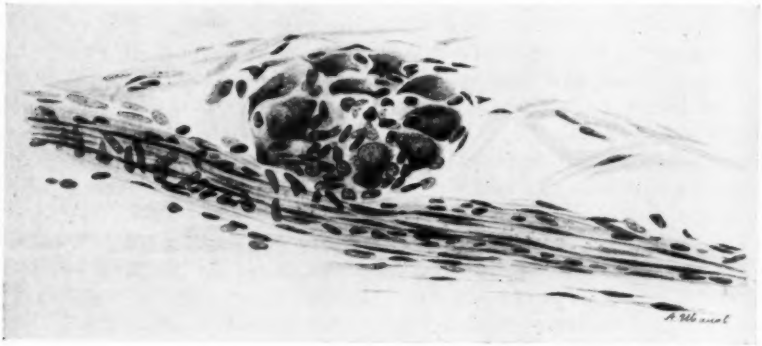

FIG. 1. — *Ganglion le long d'une artère coronaire.*

cours de l'investigation consécutive de nerfs préparés d'après Nissl, et se présentant en séries d'une grande quantité de coupes longitudinales de l'épaisseur de 20 μ, j'ai souvent observé des ganglions nerveux ou des cellules nerveuses isolées dispersées auprès des vaisseaux sanguins situés dans le tissu autour ou disposés entièrement sur leur paroi.

Sans vouloir m'adonner pour le moment spécialement à l'étude du système nerveux des vaisseaux sanguins, je tiens néanmoins à noter des faits importants que j'ai eu l'occasion d'observer sur 15 chats. Une série de préparations met en évidence la localisation de ganglions nerveux le long des vaisseaux.

Ainsi la figure 1 (prép. K_1 - 3 d_2) peut servir d'exemple d'une telle localisation. Sur l'artère de calibre menu, appartenant au système des artères

(1) Cité d'après Ph. Stöhr j.

coronaires ventriculaires supérieures de droite et de gauche, reproduite sur le dessin, en coupes longitudinales, nous observons un ganglion assez volumineux d'une longueur de 80 μ, consistant en cellules ganglionnaires typiques entourées d'une capsule, au nombre de 9. Ce ganglion nerveux est disposé directement sur la paroi du vaisseau et se trouve en contact avec celui-ci. Les cellules dont il est constitué sont diverses de forme et de

FIG. 2. — *Ganglion périadventitiel d'un vaisseau du mésentère.*

dimensions, elles varient entre 12 et 2 μ. Elles sont pour la plupart de forme étoilée; d'autres sont ovales, quelque peu tirées en long. Les plus étoilées sont de menues cellules disposées sur le bord du ganglion. Il y en a qui ont un grand noyau rond avec nucléoles (parfois deux).

Un certain intérêt naît d'une autre préparation, où un ganglion plus grand que dans le cas précédent (60 $\times$ 140 μ) est disposé périadventitiellement auprès d'un des vaisseaux du mésentère postérieur de l'estomac (fig. 2). Ce ganglion contient 4 grandes cellules de 32 à 40 μ. Leur corps est de forme ovale à bords inégaux; dans plusieurs de ces cellules, le noyau et la nucléole sont bien visibles. On peut en plus

observer sur cette préparation une cellule nerveuse disposée séparément sur la paroi du vaisseau.

Comme dans le cas précédent, les cellules sont entourées ici d'une capsule composée de menues cellules-satellites.

Prenons des exemples dans une autre région. En étudiant la structure des nerfs récurrents et en examinant à cet effet jusqu'à 20 séries complètes de coupes longitudinales de ce nerf avec le tissu conjonctif environnant, j'observais également plus d'une fois une localisation de gan-

Fig. 3. — *Ganglion situé dans l'épaisseur de l'adventice.*

glions le long des rameaux artériels des systèmes des artères thyroïdiennes craniales et caudales.

Ainsi, nous voyons, sur la figure 3, une préparation de la ramification de la partie périphérique du nerf récurrent gauche chez le chat (prép. n° 6 - 3 K). Nous observons ici un grand ganglion de 40 × 140 μ, contenant 6 grandes cellules nerveuses (de 36 à 40 μ chacune), entourées d'une capsule très distincte. Ce ganglion est disposé directement dans l'épaisseur de l'adventice du vaisseau.

Enfin je cite encore un fait de la présence d'un ganglion nerveux sur le cours de vaisseaux sanguins. La figure 4 (prép. 10 - 4/8) nous montre une coupe longitudinale d'une artère du système thyroïdien. Nous voyons comme, presque dans l'épaisseur de l'adventice, est disposé un petit ganglion composé de 9 cellules. Celles-ci sont de dimensions restreintes, à bords inégaux et comme toujours entourées d'une capsule.

Quelles conclusions y a-t-il à tirer des faits énoncés, ainsi que des

courts renseignements trouvés dans la littérature, que j'ai littéralement cités ? Je pense qu'en l'occurrence, en présence de cellules nerveuses ganglionnaires, de grande ou petite dimension, auprès d'un vaisseau ou même placées intimement sur sa paroi (ou dans l'épaisseur même de l'adventice, comme j'en ai vu sur certaines préparations), nous n'avons pour le moment aucune preuve morphologique ou physiologique à l'appui de ce que *ces cellules appartiennent réellement à l'appareil nerveux du*

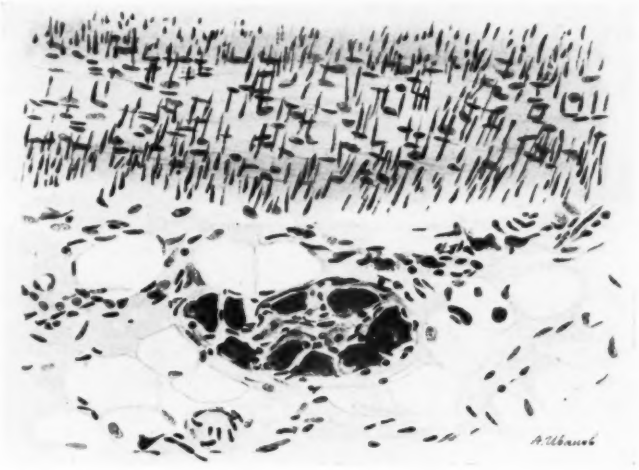

FIG. 4. — *Cellules ganglionnaires encapsulées le long d'une artère thyroïdienne.*

vaisseau (auprès duquel elles sont disposées), *ou au système vasculaire de la région en question.*

Ces considérations concernent particulièrement les cellules nerveuses ganglionnaires dispersées auprès de différents vaisseaux viscéraux (l'aorte, par exemple, les artères rénales, spléniques, mésentériques, etc.), entourés comme par des manchons de réseaux périartériels composés de faisceaux de fibres nerveuses, destinés à l'innervation de tel ou autre viscère. Il est aussi difficile de maintenir que ces ganglions participent à l'innervation de ce même vaisseau, à la périphérie duquel ils sont disposés, qu'il est difficile, par exemple, de différencier, parmi les nerfs disposés dans le parenchyme d'un quelconque organe, les nerfs proprement vasculaires et les nerfs du parenchyme même. On peut au plus supposer que de tels ganglions, inclus dans les réseaux nerveux périartériels et se

dirigeant vers différents viscères, sont les éléments ordinaires du système nerveux végétatif, appartenant au deuxième neurone, qui est la source des fibres postganglionnaires innervant les organes correspondants (dans notre cas le rein, la rate, les intestins, etc.).

Il est vrai qu'on ne peut exclure aussi la possibilité d'autres suppositions : qu'une partie de ces ganglions périartériels, par exemple, représente un amas de cellules incluses dans le système des vaso-constricteurs innervant la région vasculaire correspondante. Alors on pourrait se figurer que ces cellules ont migré (la possibilité d'un pareil processus est connue depuis longtemps) des ganglions du tronc sympathique (ou des ganglions prévertébraux) à la périphérie, plus près de l'organe innervé par eux. C'est d'eux que proviennent les fibres postganglionnaires innervant la couche musculaire des vaisseaux.

Cette supposition, très admissible d'ailleurs, complique extrêmement chaque expérience de dénervation de tel ou tel vaisseau par la méthode de section des nerfs vasculaires, car elle ôte à l'expérimentateur *la conviction d'avoir éliminé toutes les fibres postganglionnaires.*

En somme, des preuves directes qui permettent de définir la nature des ganglions nerveux périartériels n'existant pas pour le moment, nous n'avons que le droit de parler d'une topographie de ces ganglions nerveux auprès du vaisseau, sans vouloir résoudre définitivement la question de leurs rapports fonctionnels et de leur importance.

BIBLIOGRAPHIE

Borowska : *Archives d'Anatomie, d'Histologie et d'Embryologie*, t. XIV, n° 3, 1935 (russe).

Gabbe : *Zeitschrift. f. exp. Med.*, 51, 1926.

Glaser et Müller (L.) : *Lebensnerven und Lebenstriebe.* Berlin, 1931.

Géber (R.) : *Cours de physiologie humaine.* Edit. méd., 1933 (russe).

Danielopulo, etc. : *J. Physiologie et Pathol. gén.*, 24.

Dolgo-Sabouroff : *Zeitschr. f. Anat. u. Entw.*, t. 96, n° 2, 1931.

Langley : *J. of Physiology*, 1923. *Das autonome Nervensystem* (traduit, Moscou, 1925).

Leriche et Heitz : *C. R. Soc. Biol.*, 1917.

Leriche et Fontaine : *Presse méd.*, 1927. *Lyon chir.*, 26, 1929.

Leriche et Stricker : *Brit. Journ. Surg.*, 1928.

Leriche (R.) : *Ann. Surg.*, 74, 1921.

Leriche et Stricker : *L'artériectomie dans les artérites oblitérantes.* Paris, 1933.

Léontovitch : *Z. f. Zellforschung u. mikr. Anat.*, Bd. 11, n° 1, 1930.

Schilf (E.) : *Deutsche med. Woch.*, 50, 1924.

Id. : *Das autonome Nervensystem.* Berlin, 1926.

Stahl (O.) : *Pflüger's Arch.*, 203, 1924.

Stöhr (Ph. jun.) : *Z. f. Zellforsch. u. mikr. Anat.*, t. 16, 1932.

Id. : *Deutsche med. Woch.*, n° 48, 1933.

Sunder-Plasman : *Z. f. Anat. u. Entw.*, 93, 1930.

Takino : *Acta scholæ med.* Kioto, 1933.

LE LIGAMENT TRIANGULAIRE DU POUMON

par

HOVELACQUE, Olivier MONOD et ÉVRARD

Le ligament triangulaire du poumon est une lame tendue de la face interne du poumon à la face externe du médiastin, depuis le pôle postéro-inférieur du hile pulmonaire jusqu'au diaphragme. Il est très profond et très postérieur dans la cavité thoracique (fig. 1). Il n'est visible qu'une fois la plèvre ouverte ; il est dans la cavité pleurale, et continue vers le bas, le pédicule pulmonaire.

Il est constitué par une lame cellulo-fibreuse, tapissée à sa face antérieure et à sa face postérieure par deux feuillets pleuraux qui résultent de la réflexion de la plèvre viscérale sur la plèvre médiastine antérieure et postérieure. Il contient des vaisseaux et des nerfs.

Son bord supérieur se projette au niveau du disque D_7-D_8, ou du corps de D_8, son bord inférieur au niveau du corps de D_{10} ou du disque D_{10}-D_{11}.

DIRECTION. ORIENTATION

— Le plan du ligament triangulaire se dirige en avant et en dedans. Il est plus ou moins oblique, parfois presque sagittal, parfois presque frontal.

— Le ligament triangulaire regarde en avant et en bas, le bord inférieur est toujours sur un plan postérieur à celui du bord supérieur.

— A GAUCHE, le ligament triangulaire reste dans le même plan.

— A DROITE, il présente souvent deux portions coudées l'une sur l'autre : la supérieure, oblique en bas et en arrière; l'inférieure, verticale, comme repoussée en arrière.

ANNALES D'ANATOMIE PATHOLOGIQUE, T. 13, N° 5, MAI 1936.

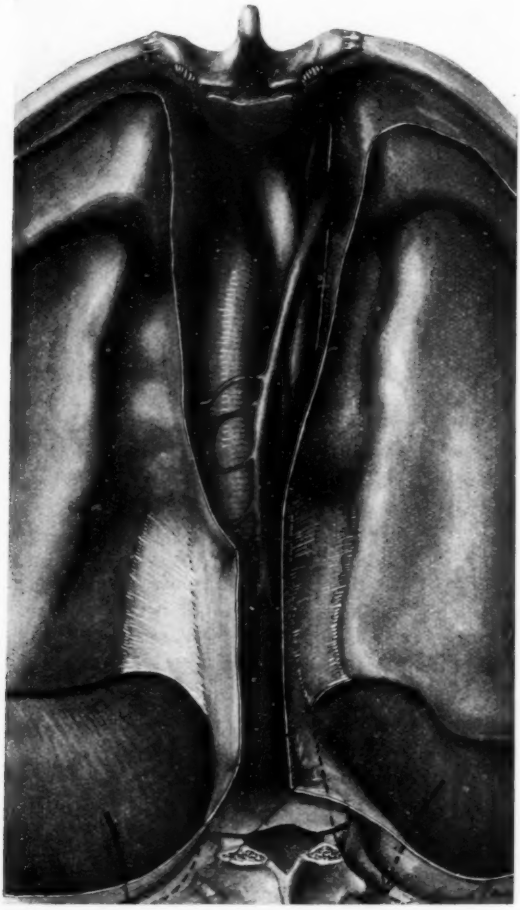

FIG. 1. — *Vue postérieure des ligaments triangulaires en place.*

La colonne vertébrale est enlevée. Il reste en haut la 2e vertèbre dorsale, en bas la 12e. — La plèvre pariétale costale a été enlevée par incision de la partie postérieure de la plèvre médiastine. Les poumons sont légèrement attirés en dehors et éversés de façon à montrer le ligament triangulaire dont on voit la face postérieure. — Des flèches sont engagées dans le sinus costo-diaphragmatique.

FORME ET INSERTIONS

Le ligament triangulaire présente un bord externe, pulmonaire, mince; un bord interne, médiastinal, plus épais; un sommet supérieur tronqué pédiculaire; un bord inférieur, diaphragmatique, libre ou adhérent.

— *Le bord supérieur,* court, répond au bord postéro-inférieur du pédi-

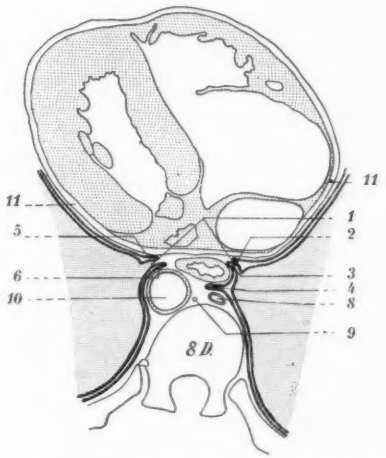

FIG. 2. — *Coupe du médiastin postérieur au niveau de D₈ (sujet formolé).*

1, ligaments triangulaires. — *2,* réflexion du feuillet antérieur droit. — *3,* réflexion du feuillet postérieur droit. — *4,* cul-de-sac inter-azygo-œsophagien. — *5,* réflexion du feuillet antérieur gauche. — *6,* réflexion du feuillet postérieur gauche. — *8,* veine azygos. — *9,* canal thoracique. — *10,* aorte. — *11,* cavité séreuse péricardique.

cule pulmonaire, ici constitué par la *veine pulmonaire inférieure* (fig. 9). Sur une coupe sagittale, les feuillets antérieur et postérieur du ligament se continuent avec les feuillets qui tapissent la face antérieure et la face postérieure du pédicule pulmonaire. Le feuillet antérieur change de direction assez nettement pour tapisser la face inférieure, puis la face antérieure du pédicule (fig. 7). Le feuillet postérieur, au contraire, se continue souvent sans changement de direction appréciable avec la plèvre qui tapisse la face postérieure du pédicule. Le pédicule pulmonaire se

trouve donc tout entier en avant du plan du ligament triangulaire. Le bord supérieur est souvent mince et sa limite avec le pédicule pulmonaire est nettement indiquée par le brusque changement de direction des feuillets pleuraux. D'autres fois, le ligament triangulaire s'évase progressivement de bas en haut, et ses feuillets antérieur et postérieur se continuent insensiblement avec la plèvre qui entoure le pédicule. Lorsque le bord supérieur du ligament triangulaire est ainsi évasé, élargi, la veine

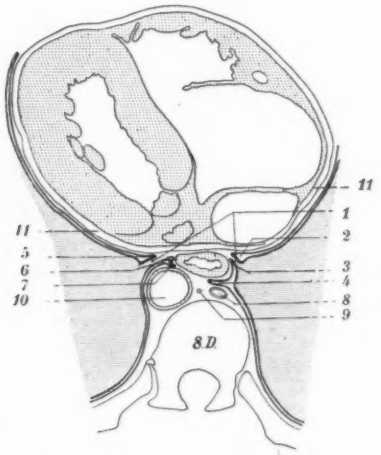

FIG. 3. — *Même coupe que figure 2, avec cul-de-sac inter-aortico-œsophagien 7.*

pulmonaire inférieure semble cheminer dans l'écartement des feuillets (fig. 4, 6, 8).

— *Le bord externe* est mince. Les deux feuillets, presque accolés, descendent verticalement sur la face interne du lobe inférieur du poumon (fig. 4 et 5).

— *Le bord interne* est différent à droite et à gauche, et très variable suivant les sujets. Sur une coupe horizontale le feuillet antérieur du ligament triangulaire change brusquement de direction, se porte en avant et forme la plèvre médiastine antérieure. De même, le feuillet postérieur s'infléchit en arrière et devient plèvre médiastine postérieure. Cette double réflexion forme « l'insertion médiastinale » du ligament triangulaire.

I. — A Droite (fig. 6). — La ligne de réflexion du *feuillet postérieur* suit presque constamment, sur toute sa hauteur, le bord droit de l'œso-

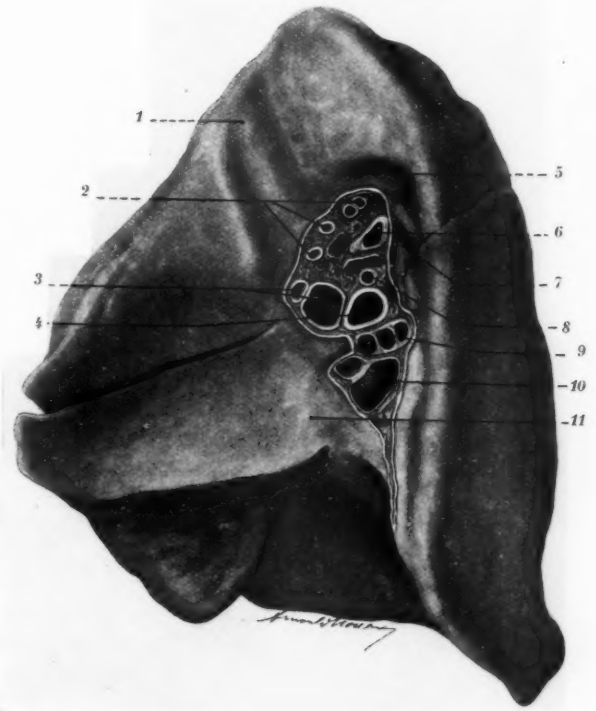

Fig. 4. — *La face interne du poumon droit et l'insertion externe du ligament triangulaire droit.*

1, empreinte de la veine cave supérieure. — *2*, branches de l'artère pulmonaire (lobe supérieur). — *3*, veine pulmonaire supérieure (lobes supérieur et moyen). — *4*, artère pulmonaire (lobes moyen et inférieur). — *5*, empreinte de l'azygos. — *6*, bronche lobaire supérieure. — *7*, gouttière de l'œsophage. — *8*, artère rétro-bronchique (pour le lobe supérieur). — *9*, bronches des lobes moyen et inférieur. — *10*, veine pulmonaire inférieure. — *11*, empreinte cardiaque.

phage, qui est convexe à droite. Elle lui adhère légèrement avant de se réfléchir en arrière.

— Lorsqu'il existe un cul-de-sac inter-azygo-œsophagien, — et il existe presque toujours s'il n'est pas toujours très profond, — le feuillet postérieur du ligament triangulaire se prolonge par la face antérieure, œsophagienne, du cul-de-sac.

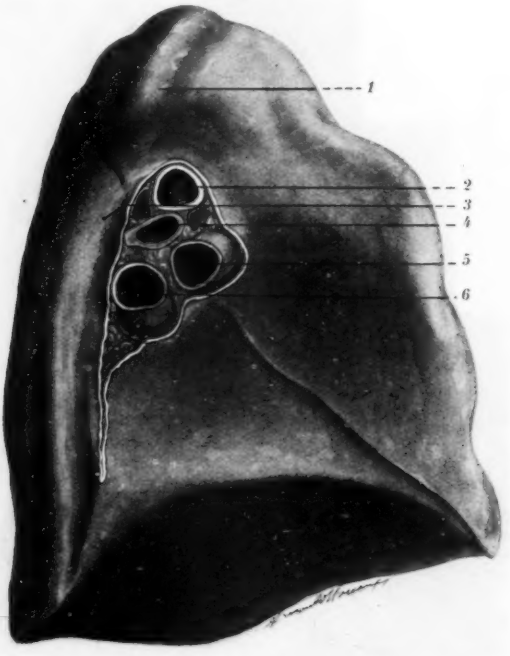

FIG. 5. — *La face interne du poumon gauche et l'insertion externe du ligament triangulaire gauche.*

1, empreinte de l'artère sous-clavière gauche. — *2*, branche de l'artère pulmonaire. — *3*, gouttière aortique. — *4*, bronche souche. — *5*, veine pulmonaire supérieure. — *6*, veine pulmonaire inférieure.

La ligne de réflexion du *feuillet antérieur* touche le péricarde fibreux et lui adhère à la jonction de ses faces postérieure et droite ou un peu plus en dedans.

— Ceci se passe sur le flanc de l'oreillette droite, à sa partie basse. La

ligne de réflexion se dirige ensuite plus ou moins obliquement en arrière. *Tantôt,* elle descend sur la veine et peut atteindre l'œsophage (fig. 6); *tantôt,* elle chemine à la jonction du péricarde et du flanc gauche de la veine cave inférieure jusqu'au diaphragme; *tantôt enfin,* dirigée horizontalement en arrière, elle quitte l'oreillette droite sans prendre contact avec la veine cave, s'infléchit en arrière et en bas, atteint l'œso-

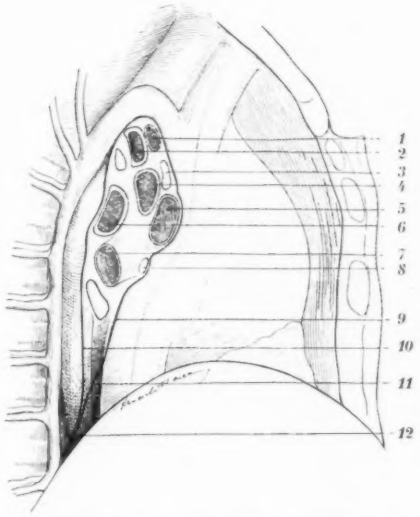

FIG. 6. — *Face droite du médiastin et insertion médiastinale du ligament triangulaire droit.*

1, artère pulmonaire (branche lobaire supérieure). — *2,* bronche lobaire supérieure droite. — *3,* ganglion sus-veineux. — *4,* artère pulmonaire (lobes moyen et inférieur). — *5,* veine pulmonaire supérieure. — *6,* tronc commun des bronches moyenne et inférieure droites. — *7,* veine pulmonaire inférieure. — *8,* ganglion sous-veineux. — *9,* insertion du feuillet antérieur du ligament triangulaire. — *10,* feuillet postérieur, inséré sur l'œsophage. — *11,* situation possible du cul-de-sac pré-œsophagien. — *12,* cul-de-sac inter-azygo-œsophagien.

phage le long duquel elle descend (fig. 7). Le pneumogastrique droit est en général croisé par l'insertion du ligament triangulaire, qui se termine sur un plan postérieur à celui du nerf.

— En résumé, dans la plupart des cas, l'espace compris entre œsophage et veine cave inférieure est étroit : le ligament triangulaire est

rectiligne, son feuillet postérieur suit l'œsophage sur toute sa hauteur, son feuillet antérieur oblique en bas et en arrière, part de l'oreillette droite et arrive à l'œsophage ou reste en avant (fig. 6).

Dans d'autres cas, il existe entre œsophage et veine cave inférieure une large fosse sus-diaphragmatique (fig. 7) que le ligament triangulaire est obligé d'enjamber en en formant le toit : il comprend alors

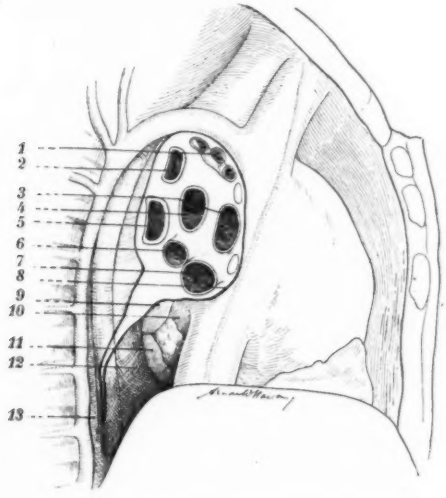

FIG. 7. — *La fosse sus-diaphragmatique (face droite du médiastin d'un sujet à thorax large).*

1, épanouissement de l'artère lobaire supérieure. — *2*, bronche lobaire supérieure. — *3*, veine pulmonaire supérieure (lobes supérieur et moyen). — *4*, artère pulmonaire (donne aux 3 lobes). — *5*, tronc commun des bronches moyenne et inférieure. — *6* et *7*, veine pulmonaire inférieure. — *8*, la plèvre et le phrénique, tout contre le pédicule. — *9*, partie inférieure de l'oreillette gauche. — *10*, oreillette droite. — *11*, ventricule gauche, vu en fuite. — *12*, *la fosse sus-diaphragmatique*. — *13*, cul-de-sac inter-azygo-œsophagien.

une partie inférieure, verticale, œsophagienne, et une partie supérieure, oblique en haut et en avant, qui quitte l'œsophage, même par son feuillet postérieur. Dans ces cas il peut exister un cul-de-sac pré-œsophagien.

II. — DU CÔTÉ GAUCHE. — Le mode de réflexion du feuillet postérieur dans la plèvre médiastine peut se faire suivant trois types (fig. 8). Le

feuillet postérieur peut se réfléchir au contact de l'aorte descendante à la jonction de la face antérieure et de la face gauche de celle-ci (fig. 2); il peut presque aussi souvent se réfléchir au niveau de l'œsophage, à la jonction de son bord gauche et de sa face postérieure (fig. 3); beaucoup plus rarement il touche l'aorte en haut et en bas, l'œsophage à la partie moyenne. La réflexion sur l'aorte ou sur l'œsophage ne semble pas due à la situation réciproque des deux organes : la réflexion sur l'aorte ne se voit pas seulement dans les cas où ce vaisseau est très antérieur et se place sur le même plan que l'œsophage au contact du péricarde. Lorsque la réflexion se fait sur l'aorte, l'existence d'un cul-de-sac inter-aortico-œsophagien est impossible.

Le feuillet antérieur du ligament triangulaire gauche se réfléchit souvent sur le péricarde fibreux qui le sépare de la cavité péricardique. La ligne de réflexion suit la partie basse du sillon auriculo-ventriculaire, puis le ventricule gauche, en avant du sillon.

Le bord inférieur, souvent plus long à gauche qu'à droite (fig. 1), est presque toujours libre dans toute son étendue. Concave en bas, il regarde le diaphragme; il peut en être distant de 1 centimètre. Mais parfois le bord n'est que partiellement libre, son segment interne s'insérant sur le diaphragme.

Il est plus ou moins postérieur, tantôt sur le même plan que l'œsophage, tantôt plus en arrière. Sa projection se fait au niveau de la partie inférieure de D_{10} ou du disque D_{10}-D_{11}, c'est-à-dire très en-dessous du niveau de la coupole diaphragmatique.

CONTENU

Entre les deux feuillets pleuraux se trouve une lame cellulo-fibreuse où les fibres élastiques et les fibres collagènes prédominent (W. Schulze).

Ces fibres, pour la plupart transversales, se perdent en dehors, en prenant une direction ascendante vers le hile, sur les parois des grosses bronches et des vaisseaux pulmonaires; en dedans elles se perdent sur l'adventice de la veine cave inférieure, de l'aorte thoracique et dans le tissu cellulaire qui entoure l'œsophage (W. Schulze).

Au milieu de ces éléments conjonctifs cheminent des vaisseaux et des nerfs (fig. 9). Un *plexus artériel* très fin est formé par des collatérales des artères bronchiques, des artères péricardiques, des artères œsophagiennes, des artères médiastines et des *vasa-vasorum* de l'aorte descendante. Ce plexus difficile à injecter est formé de mailles grandes et irrégulières, il communique en haut avec les artères bronchiques au niveau du hile.

Les *veines* sont beaucoup plus volumineuses que les artères. Les unes parcourent verticalement toute l'étendue du ligament triangulaire et deviennent ensuite tributaires des veines diaphragmatiques (donc de la circulation abdominale) (fig. 9). D'autres, transversales, viennent de la plèvre et se dirigent vers les veines œsophagiennes. De toute manière, la

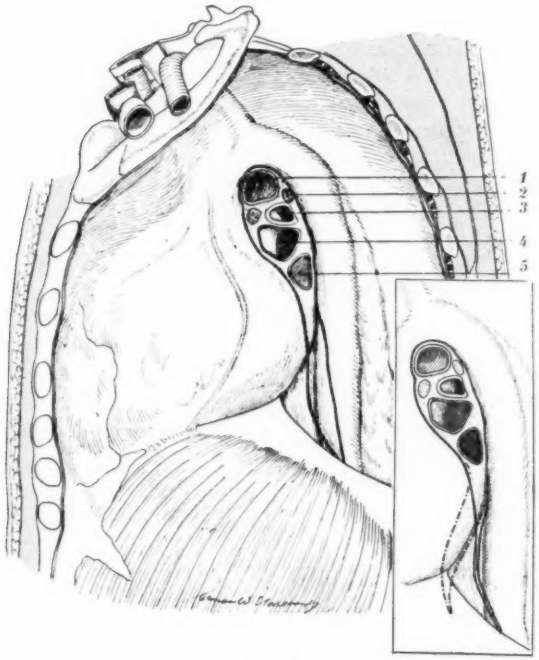

FIG. 8. — *Face gauche du médiastin et insertion médiastinale du ligament triangulaire gauche.*

1, tronc de l'artère pulmonaire gauche. — 2, ganglion. — *3*, bronche souche gauche. — *4*, veine pulmonaire supérieure. — *5*, veine pulmonaire inférieure. — En médaillon, les variations d'insertion du ligament triangulaire gauche.

section du ligament triangulaire intéresse des veines nombreuses, et qui ne sont pas toutes chirurgicalement négligeables.

Des ganglions lymphatiques, au nombre de 3 à 4, sont compris entre les deux feuillets du ligament. Signalés par Poupardin, Rouvière les a trouvés plus fréquemment à gauche (moitié des cas) qu'à droite (un cin-

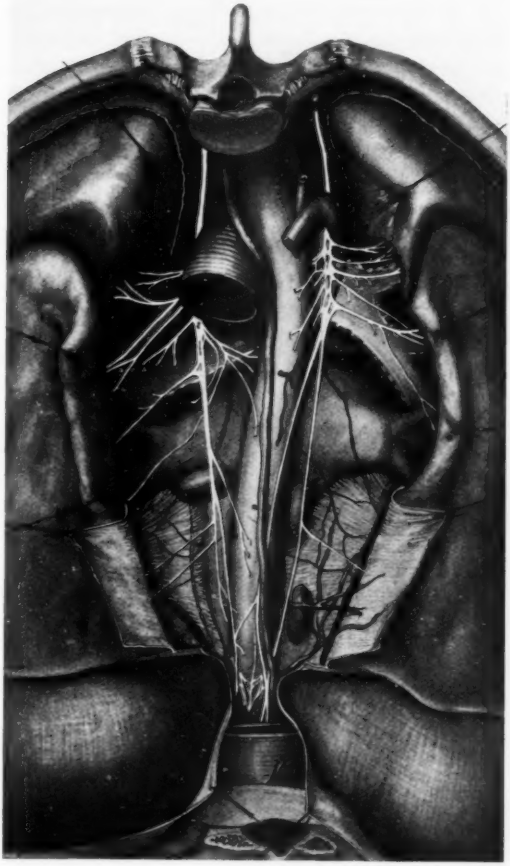

FIG. 9. — *Le contenu du ligament triangulaire et ses rapports avec le médiastin postérieur.*

Même préparation que sur la figure 1. — La plèvre tapissant la face postérieure du pédicule pulmonaire a été enlevée. — La lèvre postérieure du cratère hilaire est réclinée en dehors. Le feuillet postérieur du ligament triangulaire est rabattu en dehors sur le poumon. — Entre les deux feuillets du ligament se trouvent : des ganglions lymphatiques; un fin réseau artériel ; des veines volumineuses et nombreuses, tributaires des veines diaphragmatiques; quelques filets des nerfs pneumogastriques et un tronc du pneumogastrique droit. — Du côté gauche, une languette pulmonaire s'est insinuée entre les deux feuillets du ligament.

quième des cas). Situés plutôt dans le segment interne du ligament, ils se trouvent sur le trajet des vaisseaux lymphatiques qui, du lobe inférieur du poumon, gagnent les ganglions inter-trachéo-bronchiques. Nous avons souvent trouvé un ganglion au niveau du bord supérieur du ligament, contre la veine pulmonaire inférieure. Un autre ganglion, vertical, est situé plus bas, au bord externe de l'œsophage.

Les nerfs compris dans l'épaisseur du ligament sont peu nombreux, ce sont de petits filets collatéraux des nerfs broncho-pulmonaires, branches du pneumogastrique. Il ne semble pas que les plexus bronchiques du sympathique envoient des filets dans le ligament triangulaire. De plus, un des troncs principaux du pneumogastrique droit descend à quelque distance du bord droit de l'œsophage ; il est nettement compris dans la partie interne du ligament triangulaire (fig. 9).

Enfin, on peut trouver dans l'épaisseur du ligament triangulaire une *languette pulmonaire* (fig. 9).

RAPPORTS

Le ligament triangulaire prend, par l'intermédiaire de la cavité pleurale, des rapports avec le poumon en dehors et le médiastin en dedans (fig. 2 et 3).

I. — A DROITE. — *La face antérieure du ligament triangulaire droit* est en rapport en dehors avec la partie pré-ligamentaire de la face interne du poumon (fig. 4). C'est une petite surface, triangulaire à sommet supérieur, qui porte l'empreinte excavée de la veine cave inférieure. La grande scissure interlobaire (lorsqu'elle atteint la face interne du poumon) oblique en haut et en arrière, arrive au bord inférieur du hile devant la veine pulmonaire inférieure; le nerf phrénique, par l'intermédiaire de la cavité pleurale, se projette sur la face cardiaque du lobe moyen, croise la grande scissure, puis se projette sur la face pré-ligamenteuse du lobe inférieur.

Mais la face antérieure du ligament est surtout en rapport avec le cœur (fig. 7), qui s'étend plus loin vers la droite que le ligament lui-même. Celui-ci est caché complètement à la vue si on aborde la région par en avant. La face postérieure de l'oreillette droite et la veine cave inférieure sont donc le rapport constant en avant.

Quelquefois, un espace assez considérable sépare l'œsophage du cœur. Il existe alors une véritable *fosse sus-diaphragmatique*, en face des corps de D_8 et D_9. Elle est limitée en avant par la veine cave inférieure et l'oreillette droite; en haut par le pédicule pulmonaire et la partie supérieure, oblique, du ligament triangulaire; en arrière par le ligament

triangulaire et même l'œsophage; en bas par la pente postérieure du diaphragme. Le fond de cette fosse est formé par l'oreillette gauche, voire même par la partie postéro-supérieure du ventricule gauche. La plèvre peut s'y invaginer en un cul-de-sac pré-œsophagien.

La plèvre peut arriver jusqu'au cul-de-sac de Haller, les deux séreuses pleurale et péricardique s'adossant sur une petite étendue. Ce ne sont plus à vrai dire les rapports directs du ligament triangulaire, mais plutôt ceux du cul-de-sac pré-œsophagien par lequel il se continue sans limite exacte.

Le phrénique droit est compris entre plèvre médiastinale et veine cave, dans une traînée cellulo-graisseuse, et sans adhérences bien marquées avec l'un ou l'autre organe.

La face postérieure du ligament triangulaire droit est en rapport avec la face interne, vertébrale, du lobe inférieur. Il y a là, en arrière de l'ombre cardiaque, une importante zone pulmonaire inaccessible à l'examen radioscopique, cachée qu'elle est par l'ombre du bord droit du cœur (fig. 2). Le poumon porte l'empreinte verticale de l'œsophage.

En arrière et en dedans du ligament triangulaire droit se trouvent la colonne (D_8-D_9D_{10}) et l'azygos. De plus, derrière l'œsophage, et à la partie tout inférieure de la région, on voit l'aorte, sur le flanc de laquelle peut se faire l'insertion du bord inférieur du ligament triangulaire.

II. — A GAUCHE. — *La face antérieure* du ligament triangulaire gauche est en rapport, en dehors avec la partie pré-ligamentaire de la face interne du lobe inférieur, sur laquelle s'imprime le ventricule gauche. Directement en avant, c'est le ventricule gauche, entouré du péricarde.

Le pneumogastrique gauche, plus ou moins dissocié, est au bord gauche de l'œsophage. Donc, suivant que le ligament triangulaire s'insère sur l'œsophage ou l'aorte, le pneumogastrique est dans le pied même du ligament, ou bien sur un plan antérieur.

La face postérieure du ligament triangulaire gauche est en rapport avec la face aortique et la face vertébrale très réduite du lobe inférieur gauche.

***

En résumé, le ligament triangulaire, lame rectiligne à gauche, parfois coudée à droite, s'étend du pôle postéro-inférieur du pédicule jusqu'au diaphragme ou presque.

Le pédicule pulmonaire est situé tout entier en avant du plan, passant par la face postérieure du ligament triangulaire. Le ligament triangulaire est profond, postérieur, bas situé. On ne peut l'aborder sous contrôle de la vue que par en arrière.

HERNIES DES VISCÈRES ABDOMINAUX A TRAVERS LES ORIFICES NORMAUX DU DIAPHRAGME [1]

(Hernies diaphragmatiques vraies de Adams)

par

Robert GARRAUD et Pierre BASTIEN

(de Lille.)

On a donné le nom de hernie diaphragmatique à toute effraction d'un viscère abdominal dans le thorax, qu'il existe ou non un sac, que l'effraction se fasse par un orifice naturel du diaphragme ou en un point quelconque de la voûte diaphragmatique.

Nous nous proposons ici d'envisager un groupe spécial de ces hernies, celles qui se frayent un passage à travers un orifice naturel du diaphragme et qui sont recouvertes d'un sac péritonéal. Adams leur a donné le nom de hernies diaphragmatiques vraies.

Ces hernies possèdent, en effet, des caractères anatomo-pathologiques et cliniques bien tranchés qui permettent d'en faire une étude d'ensemble.

Nous rappellerons d'abord les dispositions anatomiques qui favorisent leur formation avant d'exposer leurs caractères séméiologiques et radiologiques. Nous insisterons surtout sur les hernies de la fente de Larrey et de l'hiatus œsophagien qui sont certainement les plus caractéristiques et les plus fréquentes.

RAPPEL ANATOMIQUE

Le diaphragme présente un certain nombre d'orifices dont nous allons rappeler le siège et les conditions ordinaires d'obturation :

1° *L'orifice aortique* se trouve invariablement au devant de la 12e dorsale. Limité par les deux piliers du diaphragme en avant, par le grand

(1) *N. D. L. R.* — Travail reçu en septembre 1935.

surtout ligamenteux antérieur en arrière, il est assez exactement médian. Il est traversé par l'aorte, le canal thoracique, parfois par la veine lombaire ascendante droite. Cet orifice est d'une remarquable fixité, puisqu'il se trouve entre les deux piliers. Ses bords, très résistants, sont en général accolés de très près à l'aorte, surtout en avant. D'autre part, les artères diaphragmatiques inférieures, en s'écartant en fourche, obturent la partie supérieure. Le tronc cœliaque divisé en trident fait de même à la partie inférieure. Quant aux artères rénales, elles fixent solidement l'aorte en arrière et s'opposent à tout mouvement de latéralité. C'est dire que les hernies de l'orifice aortique seront exceptionnelles.

2° *L'orifice œsophagien* placé plus haut (D 10), et à gauche du précédent, est au contraire remarquablement lâche. Limité par l'entrecroisement des deux bandes internes des piliers, il suit le diaphragme dans tous ses mouvements. Son amplitude est de 1 centimètre environ. Il livre passage à l'œsophage et aux deux pneumogastriques.

Il est réuni à l'œsophage par un tissu cellulaire plus ou moins lâche dont nous reparlerons. Ce tissu cellulaire est en continuité avec celui du médiastin. C'est dire qu'il n'y a aucune résistance du côté thoracique. Du côté abdominal la poche à air gastrique, qui subit la transmission de la pression abdominale, se trouve au voisinage immédiat de l'orifice.

3° *L'orifice de la veine cave inférieure* en avant, au-dessus et à droite de l'orifice œsophagien, est situé à l'union des folioles droite et moyenne du diaphragme. Quadrilatère aux angles arrondis, ses bords tendineux l'unissent intimement à la tunique externe de la veine cave inférieure. Cette barrière est suffisante pour expliquer l'absence de hernie par cet orifice.

4° *L'orifice du sympathique* n'est constitué que par une fissure entre le pilier accessoire et l'arcade du psoas.

5° *L'orifice des splanchniques,* placé entre la bande externe et son pilier accessoire, est déjà plus large. On a pu y constater une hernie.

6° *L'orifice costo-xiphoïdien* ou *fente de Larrey.* — Cet espace triangulaire, situé à la hauteur des 7es cartilages costaux, livre passage à la branche terminale de la mammaire interne. Il est placé entre deux plans résistants : la paroi thoraco-abdominale en avant, le péricarde et le cœur en arrière, et limité latéralement par les faisceaux costal et xiphoïdien du diaphragme.

7° *La fente médio-sternale* est comprise entre les deux faisceaux xiphoïdiens du diaphragme. A l'intervention chirurgicale ou à l'autopsie, on distingue très facilement la fente médio-sternale de la fente de Larrey. Le passage de la mammaire interne individualise cette dernière.

8° *L'hiatus costo-diaphragmatique* n'est qu'une perte de substance inconstante du diaphragme située au-dessus du ligament cintré, au niveau

de laquelle plèvre et péritoine sont accolés; mais sa situation postérieure, le fait que chaque hiatus est protégé en partie par le rein correspondant, expliquent qu'il n'y ait pas de hernie de l'hiatus costo-diaphragmatique.

9° *Orifices intercostaux.* — Les insertions périphériques du diaphragme se font par des languettes musculaires ayant une disposition irrégulière. En effet, les faisceaux s'insérant sur les muscles intercostaux sont dénivelés par rapport aux faisceaux s'attachant sur les côtes. *Mais il n'y a pas d'orifices intercostaux* à proprement parler. D'ailleurs toutes les hernies intercostales sont d'origine traumatique.

ANATOMIE PATHOLOGIQUE

La fréquence relative de ces diverses variétés de hernies est variable.

La *hernie de l'hiatus œsophagien* est de beaucoup la plus souvent rencontrée. Les travaux fondamentaux de Akerlund, Ohnell et Key, suivis de beaucoup d'autres que nous envisagerons au cours de notre étude, ont montré la fréquence considérable de la hernie de l'hiatus.

Akerlund en a étudié 24 cas et relevé plus de 60 observations. Panroast et Boles en ont rencontré 12 cas au cours de 9000 examens radioscopiques pour affections gastriques. Morrisson en trouve 42 cas pour 3500 radios faites dans les mêmes conditions. Hebdom en signale 32 cas sur 163 hernies diaphragmatiques.

La *hernie de la fente de Larrey* est beaucoup plus rare. Tout récemment Funk-Brentano, Mégnin et Allard ont établi le total des observations connues : 58. L'observation suivante que nous avons rapportée à la Société médico-chirurgicale des Hôpitaux de Lille, avec P. Lecocq, en est une variété :

OBSERVATION 1. — A l'autopsie d'un homme mort d'hémorragie ventriculaire, on a la surprise de constater que le péricarde paraît beaucoup plus volumineux que normalement. Un examen plus approfondi permet de voir un sillon marquant la réunion de deux poches : l'une gauche péricardique; l'autre droite, paraissant d'origine abdominale. L'ouverture du ventre montre, en effet, qu'une partie du gros intestin est ectopiée dans la cavité thoracique. Nous sommes donc en présence d'une hernie diaphragmatique du côlon dont nous allons étudier les différents éléments (fig. 1).

1° *Sac.* — Il est constitué par une évagination du péritoine pariétal. Très adhérent au péricarde, il se clive facilement de la plèvre droite. Sa base répond au diaphragme auquel il s'accole. Vers le haut, il remonte jusqu'aux gros vaisseaux de la base du cœur.

2° *Orifice.* — Sensiblement circulaire, son diamètre est de 8 centimètres environ; il est limité en avant par l'appendice xiphoïde et l'extrémité antérieure des cartilages costaux; en arrière par le centre phrénique; à droite et à gauche

par les premiers faisceaux costaux du diaphragme. Cet orifice occupe donc l'emplacement de la fente médio-sternale et des deux fentes de Larrey.

3° *Contenu.* — Il est uniquement constitué par la portion moyenne du gros intestin (35 centimètres environ) qui ne présente aucune adhérence, ni avec le collet, ni avec le sac. On ne note pas de sillon d'étranglement, ni de dilatation marquée de l'anse herniée.

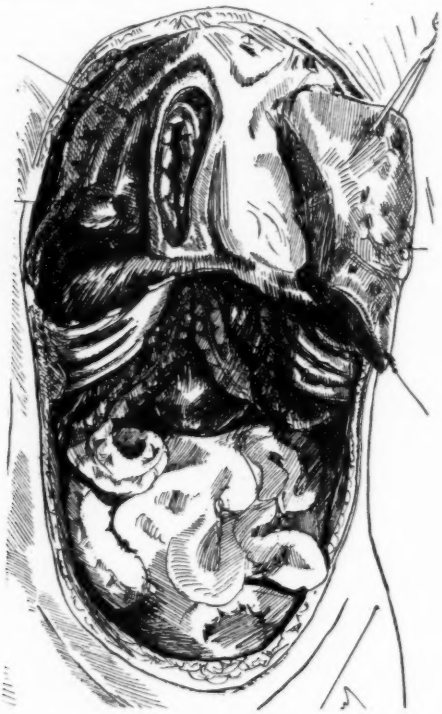

FIG. 1. — *Hernie rétro-xiphoïdienne* (obs. I).

Le grand épiploon (ainsi que le ligament gastro-colique) a suivi le côlon dans sa migration thoracique. Il est extrêmement réduit, mais il ne présente aucun signe d'épiploïte.

Etat des viscères abdominaux. — L'estomac est en place. La partie supérieure ne présente aucune modification. Par contre le bas-fond est attiré en haut et en avant par la traction du ligament gastro-colique qui s'insinue comme un coin, entre les deux portions du côlon hernié.

L'intestin grêle est normal, le cæcum et l'appendice occupent la fosse iliaque droite.

Le côlon ascendant décrit une boucle complète à sa partie moyenne.

L'angle hépatique est peu marqué et se trouve rapproché de la ligne médiane. Le côlon transverse (organe hernié) passe à travers l'orifice diaphragmatique. Il n'y a pas d'angle splénique, car le côlon gauche se dirige directement de haut en bas et de dedans en dehors jusqu'à la fosse iliaque gauche. Le côlon pelvien et le rectum sont normaux.

Etat des viscères thoraciques. — Les deux poumons présentent des signes de sclérose pulmonaire. Le lobe inférieur du poumon droit est déprimé par le sac herniaire. Le péricarde n'est nullement déplacé vers la gauche. Les gros vaisseaux de la base n'ont subi aucune déformation.

Funk-Brentano a étudié, dans le travail cité plus haut, la *hernie médio-sternale* dont il relate un cas. Cette observation et celle de Bednar (1852) sont les seules que nous ayons relevées.

Mais elles sont vraisemblablement beaucoup plus fréquentes; nombre d'observations de hernies médio-sternales ont dû être publiées comme hernies de la fente de Larrey, leur situation par rapport à la mammaire interne n'ayant pas été précisée.

Les *hernies de l'orifice aortique*, contrairement à l'opinion de Dumesny, sont exceptionnelles. Nous avons relevé une observation, d'ailleurs douteuse, de Beckmann où l'estomac s'engageait dans le thorax à gauche de l'orifice aortique.

Merger et Leuret citent un cas de *hernie du trou des splanchniques* rapporté par Platner.

En fait, seules les hernies de l'hiatus et de la fente de Larrey sont fréquentes et méritent une étude clinique et radiologique complète.

Le contenu des hernies des orifices varie suivant le siège :

1° *Hernies de l'hiatus.* — Leur contenu le plus fréquent est évidemment l'estomac. Généralement cet organe est partiellement hernié. Il s'agit de la grosse tubérosité, parfois du bas-fond gastrique. On peut observer des hernies totales (Makkas, Downer, Reisig).

Beaucoup plus rarement on observe la présence du côlon (Berkan, Legry), de la rate (Truesdale), de l'intestin grêle.

Rudolphi, en 1828, a observé chez un nouveau-né une ectopie thoracique de la plupart des viscères abdominaux à travers l'orifice œsophagien.

2° *Hernies de la fente de Larrey.* — On observe fréquemment des hernies graisseuses qui sont l'amorce de hernies viscérales (voir notre observation 2).

Le viscère le plus souvent hernié est le côlon. Il s'agit généralement de la partie moyenne du transverse (Fey et Braine, Soupault, Pierret et Breton, etc...). La présence du côlon dans l'orifice herniaire amène un tiraillement du ligament gastro-colique et une bascule de l'estomac en avant.

3° *Hernies de la fente médio-sternale.* — La hernie de Funk-Brentano, Mégnin et Allard, était colique. Celle de Bednar contenait le cæcum, une grosse partie du côlon et du grêle.

Tous ces organes herniés adhèrent rarement au sac herniaire, ce qui facilite beaucoup la cure opératoire.

MÉCANISME. PATHOGÉNIE

Certaines des hernies des orifices sont congénitales, d'autres beaucoup plus fréquentes sont acquises.

I. — Hernies congénitales.

Akerlund range ses deux premières variétés de hernies de l'hiatus dans le cadre des hernies congénitales.

Rappelons que pour lui on peut observer :

a) Des hernies de l'hiatus par brièveté congénitale de l'œsophage.

b) Des hernies de l'estomac à côté d'un œsophage normal.

Récemment Broc et Jaubert de Beaujeu, à propos d'une observation de hernie de la grosse tubérosité gastrique par l'hiatus œsophagien, ont émis l'hypothèse suivante : ils pensent que dans le cas d'une double poche gastrique, sus et sous-phrénique, il faille penser à un estomac bilocubaire congénital dont l'une des poches ne serait pas descendue dans l'abdomen.

II. — Hernies acquises.

a) Hernies de l'hiatus œsophagien. — Le troisième groupe de hernies de l'hiatus, décrit par Akerlund, comprend les hernies où l'estomac et l'œsophage sont contenus dans un sac péritonéal. Ce sont de beaucoup les plus fréquentes d'après Schatzki. De nombreux auteurs se sont attachés à l'étude du mécanisme des hernies de l'hiatus. On peut résumer leurs travaux en étudiant les conditions anatomiques et physiologiques nécessaires au développement de ces hernies :

1° *Conditions anatomiques.* — Koeppen et Frank ont conclu, après 120 dissections, que l'œsophage est fixé à l'hiatus par une membrane conjonctive émanée du centre phrénique, laquelle est tapissée par la plèvre et le péritoine. On y trouve des fibres musculaires rares, contrairement à l'opinion de Sauerbruch.

Ces liens œsophago-phréniques sont plus ou moins résistants, car, sur 120 cadavres, Koeppen et Frank ont trouvé, une fois sur 6, une mobilité assez considérable de l'œsophage dans le sens vertical. Dans 7 cas, ils ont pu amener la grosse tubérosité de l'estomac au-dessus de l'orifice œsophagien. Schatzki insiste de plus sur le rôle de la disparition de la graisse péri-œsophagienne et sur l'allongement des piliers du diaphragme. Babaïantz invoque la laxité anormale des attaches péritonéales de l'estomac.

2° *Conditions physiologiques.* — D'après Bergmann, l'insuffisance acquise des attaches œsophago-phréniques n'est pas suffisante pour déterminer la hernie. Il s'y ajoute la puissance des contractions de l'œsophage suivant son axe (traction luxation de Bergmann).

Sauerbruch, Chaoul et Adam estiment que la contraction de l'œsophage détermine la formation d'un cône musculaire à base inférieure, dans la cavité duquel se trouverait entraînée la région cardiale.

La pression abdominale et l'aspiration thoracique jouent un rôle d'une importance capitale. Chiray, Lomon et Benda ont montré que l'estomac était particulièrement fixe au niveau de la zone adhérente du ligament phréno-gastrique et au niveau du pylore. Le côlon et les anses grêles déterminent une poussée sur toute la zone gastrique comprise entre ces deux points fixes. L'estomac, refoulé vers le haut par la pression abdominale, aspiré par les mouvements inspiratoires, bascule en avant et en haut, et s'engage dans l'hiatus œsophagien, si les conditions anatomiques requises se trouvent réalisées.

b) HERNIES DE LA FENTE DE LARREY. — Ces hernies peu fréquentes sont d'une pathogénie toute différente. La fente de Larrey est à l'état normal très peu marquée, sinon virtuelle. Mais elle peut se distendre sous l'influence du développement d'une masse adipeuse sous-péritonéale qui, s'insinuant entre les faisceaux musculaires, les écarte de plus en plus. Petit à petit la distension augmente et le péritoine entraîné forme un sac où s'engagent, sous l'influence de l'aspiration thoracique, des organes abdominaux (côlon). Cruvelhier, en 1849, a formulé cette théorie dont notre observation 2 est une preuve remarquable.

Les hernies de la fente médio-sternale relèvent du même mécanisme.

OBSERVATION 2. — Au cours des travaux pratiques de dissection, dans le Laboratoire d'Anatomie de notre Maître, M. le professeur P. Cordier, nous avons observé une hernie de la fente de Larrey en formation (fig. 2).

Sur un cadavre du sexe féminin existait une disproportion très nette entre les deux fentes de Larrey. Alors que l'espace compris entre les faisceaux xiphoïdien et costal droits du diaphragme était normal, c'est-à-dire ne contenait qu'un

peu de graisse autour de la mammaire interne, le même espace à gauche apparaissait très distendu. Le faisceau xiphoïdien était très mince, le faisceau costal s'éloignait de lui à 45°. Dans cet espace apparaissait un peloton adipeux provenant de la région abdominale et terminé en massue. Il suffisait de tirer sur ce peloton de graisse pour voir se former en-dessous un petit sac péritonéal.

Les conditions les meilleures paraissaient donc réalisées pour qu'une hernie diaphragmatique se développe.

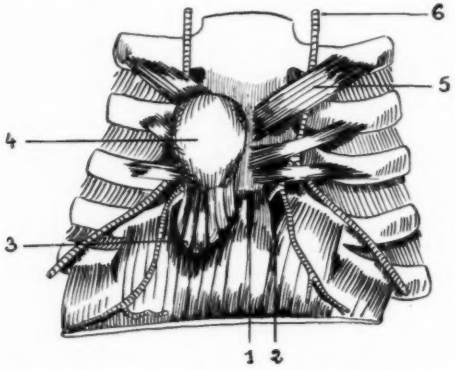

FIG. 2. — *Lipome préparant une hernie de la fente de Larrey* (obs. II).
1, fente médio-sternale. *2*, fente de Larrey. *3*, péritoine soulevé en cône. *4*, lipome. *5*, triangulaire du sternum. *6*, mammaire interne.

Une autre disposition anatomique nous paraît devoir favoriser l'apparition d'une hernie de la fente de Larrey. Nous voulons parler de la mobilité du cadre colique. La pression abdominale peut en effet propulser beaucoup plus facilement un gros intestin mobile qu'un transverse fixé à ses deux extrémités. La hernie de notre observation 1 semble avoir été réalisée par ce mécanisme.

ÉTUDE CLINIQUE

I. — Hernie de l'hiatus.

Cette hernie peut rester latente et n'être relevée qu'au cours d'un examen radioscopique fortuit. Sa période de début passe souvent inaperçue. Les premiers signes en date sont généralement des signes douloureux, soit : simple gêne, simple pesanteur après les repas, soit douleur épigastrique irradiant dans le dos.

A la période d'état, le malade se plaint surtout de crises douloureuses. Ces dernières deviennent d'autant plus importantes que l'estomac pénètre davantage dans le thorax.

Les signes douloureux peuvent être minimes. La pesanteur rétro-xiphoïdienne pendant l'ingestion d'aliments est un signe caractéristique d'après Ritvo. Parfois ils sont très intenses : deux ou trois heures après les repas apparaissent de violentes douleurs épigastriques irradiant dans le dos. Ces douleurs ont deux caractères principaux :

a) Les vomissements en amènent la cessation dans presque tous les cas.

b) Les changements de position les modifient. Pour certains auteurs (Harrington), le décubitus dorsal les augmente (la hernie gastrique s'accentuant). Pour d'autres (Trémolières, Tardieu et Caquot), le décubitus les atténue (l'anneau œsophagien se relâchant par suite de l'hypotonie du diaphragme).

Généralement les douleurs se produisent par crises qui peuvent s'espacer sur plusieurs semaines. Les crises sont plus constantes et plus fréquentes quand l'estomac est fixé par des adhérences. A côté des douleurs le malade présente aussi des signes fonctionnels digestifs. Les vomissements sont muqueux ou alimentaires. Ils calment les douleurs. Parfois ils sont remplacés par des nausées, des régurgitations acides. Certains malades présentent d'une façon typique du méricysme (Carnot, Bergeret et Caroli).

La dysphagie est assez rare. Elle est paradoxale, « moins accentuée pour les gros aliments que pour les petites bouchées mastiquées » (Trémolières, Tardieu et Caquot).

Les hématémèses sont assez fréquentes. Elles indiqueraient généralement une incarcération de l'estomac dans le thorax (Harrington).

On observe également des troubles cardio-pulmonaires.

Les troubles cardiaques consistent soit en palpitations, tachycardie ou simple angor post-prandial, soit en crises angineuses réelles bien étudiées par Udaondo et Centeno. Ces crises se caractérisent par des douleurs violentes, en barre avec angoisse et irradiation cubitale survenant après les repas. Comme les douleurs épigastriques, elles cessent après vomissements. Ces crises angineuses sont presque caractéristiques de la hernie de l'hiatus.

La dyspnée est le trouble pulmonaire le plus fréquent. Elle est nettement influencée par les changements de position et par les repas. Elle s'intensifie dès que le repas progresse.

Tels sont les principaux signes fonctionnels de la hernie hiatique. Tous ces troubles, nous le répétons, se reproduisent souvent par crises, séparées par des périodes de rémission de durée variable.

Les signes physiques de la hernie de l'hiatus passent au second plan.

Comme la hernie est souvent une hernie gastrique minime, les modifications thoraciques sont peu importantes.

Nous signalerons néanmoins, à la percussion : du tympanisme; à l'auscultation : une diminution du murmure vésiculaire, quelques frottements pleuraux, des bruits hydro-aériques à type de borborygmes. Mais ces signes sont rarement bien nets; aussi le diagnostic clinique de hernie de l'hiatus est-il rarement posé.

S'il y a prédominance des signes gastriques : douleur à horaire fixe, vomissements, régurgitations acides, hématémèses, on pense plutôt à une gastrite ou surtout à un ulcus gastrique. C'est la radioscopie qui tranchera le différend. Nous insistons sur le fait que dans la hernie de l'hiatus, les douleurs sont calmées par les vomissements et influencées par les changements de position. C'est un signe de grosse valeur.

En cas de prédominance de signes cardiaques, il y a une discordance manifeste entre les signes fonctionnels et physiques. Seule une exploration radiographique minutieuse viendra apporter l'explication de ces troubles disparates.

Si les signes pulmonaires dominent, on peut conclure à un pneumothorax localisé, diagnostic vite démenti par l'examen radiographique.

II. — Hernie de la fente de Larrey.

Il nous semble difficile d'établir une symptomatologie caractéristique de cette hernie.

Bien souvent elle reste complètement latente. Nombre d'observations sont des comptes rendus d'autopsie.

En principe, la hernie de la fente de Larrey étant une hernie du côlon transverse, la symptomatologie devrait traduire une compression colique. Mais les observations rapportées ne présentent rien de net.

A titre d'exemple, citons celle relatée récemment par Soupault. Il s'agissait d'un homme de trente et un ans, présentant une hernie colique rétro-xiphoïdienne. Les douleurs à horaire gastrique évoluaient par crises et se calmaient dans le décubitus dorsal. Il existait un point douloureux dans la fosse iliaque gauche, mais il n'y eut jamais de vomissements, de constipation, ni de troubles cardiaques.

La symptomatologie en général est donc peu caractéristique.

Ces hernies des orifices évoluent souvent par poussées successives. Les crises douloureuses deviennent plus fréquentes et plus intenses. Les troubles digestifs peuvent tardivement prendre assez d'importance pour amener des phénomènes de dénutrition et de la cachexie.

L'évolution de ces hernies est rarement marquée par l'apparition d'une complication : cancers ou ulcères gastriques secondaires, étranglement.

L'étranglement se présente cliniquement sous des aspects variables. On n'observe jamais les signes classiques du banal étranglement herniaire. La symptomatologie est toute thoracique et souvent le diagnostic posé est celui d'abcès sous-phrénique ou de pneumothorax enkysté.

Parfois même l'étranglement est une découverte d'autopsie (obs. de Funk-Brentano).

DIAGNOSTIC RADIOLOGIQUE

Nous y avons déjà insisté : le diagnostic de hernie par les orifices normaux du diaphragme est un diagnostic radiologique.

HERNIES DE L'HIATUS ŒSOPHAGIEN. — L'estomac est l'organe toujours hernié. L'examen radioscopique se fera après l'ingestion de bouillie barytée. Des précautions spéciales sont à prendre : les radioscopies, en position debout, peuvent être négatives. La plupart des auteurs (Akerlund, Bergmann, Friedenwald et Feldman, etc...) recommandent de radioscoper les malades couchés et de leur faire accomplir de grandes inspirations ou un effort, cette manœuvre permettant l'ascension du liquide opaque dans la poche gastrique herniée. Mais Sauerbruch, Chaoul et Adam soutiennent que les clichés d'Akerlund et Bergmann, recueillis en décubitus dorsal seulement, ne sont que des images de stase de la partie inférieure de l'œsophage lors d'un violent effort respiratoire.

Il s'agirait d'une dilatation épiphrénique physiologique et non d'une hernie.

Ce fait expliquerait certaines statistiques où, sur une très grande série de radiographies prises chez des individus en apparence normaux, on trouve une quantité importante de hernies de l'hiatus.

Les polémiques allemandes sur ce sujet seront jugées par l'expérience future. Quoi qu'il en soit, la radiographie en position couchée permet certainement une étude plus facile des petites hernies de l'orifice œsophagien.

On distingue de nombreuses variétés radiologiques de hernies gastriques. Nous proposons de les ramener aux quatre types suivants :

TYPE I. — *Hernies du bas-fond.* — L'estomac restant fixé d'une part au diaphragme par le ligament phréno-gastrique, d'autre part dans la région pylorique, le bas-fond bascule et s'engage dans l'orifice œsophagien.

A la scopie on voit la baryte passer de l'œsophage dans la poche car-

diale sous-diaphragmatique, puis progresser de bas en haut dans la poche sus-diaphragmatique; enfin redescendre vers la région pylorique (fig. 3).

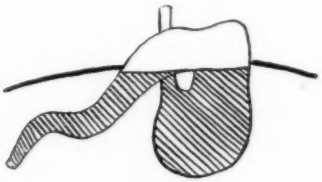

FIG. 3.
Hernie du bas fond gastrique.

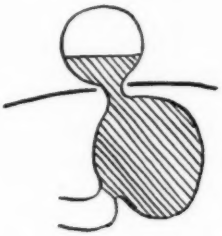

FIG. 4. — *Hernie biloculaire.*

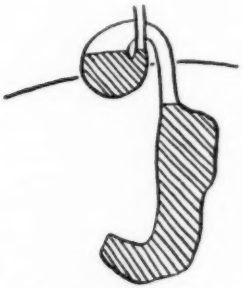

FIG. 5. — *Hernie biloculaire* (cas de BROC et JAUBERT DE BEAUJEU).

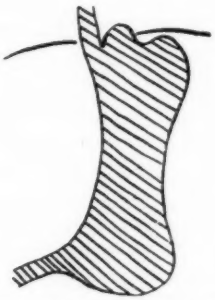

FIG. 6. — *Hernie occulte de la grosse tubérosité.*

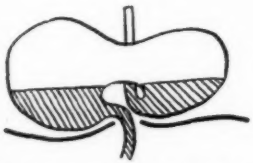

FIG. 7. — *Hernie diaphragmatique totale* (MAKKAS) *(double poche sus-diaphragmatique).*

TYPE II. — *Hernies de la grosse tubérosité.* — Dans cette catégorie entrent des hernies gastriques où la poche cardiale est sus-diaphragmatique.

La poche supérieure se remplit d'abord, l'autre ensuite.

Les deux poches sont séparées par un rétrécissement (fig. 4). L'ensemble donne l'aspect d'estomac biloculaire, les deux poches étant séparées par le diaphragme.

La baryte passe dans l'étage sus-diaphragmatique quand le malade se place en décubitus dorsal.

L'œsophage peut être en position variable, soit en avant, soit en arrière (Carnot), soit latéralement par rapport à la poche sus-diaphragmatique (Broc et Jaubert de Beaujeu) (fig. 5).

Type III. — *Hernies occultes de l'hiatus.* — Il s'agit ici de petites hernies, bien individualisées par Akerlund, constituées par un glissement de la partie supérieure de la grosse tubérosité dans l'orifice œsophagien; elles se réduisent en position debout (fig. 6).

Elles apparaissent en position couchée sous l'influence de la manœuvre d'Akerlund (compression de l'abdomen pour amener la rétropulsion de la baryte dans la poche herniée).

Akerlund n'affirme le diagnostic de hernie occulte que si : 1° la grosse tubérosité est élevée et aplatie; 2° la continuation des plis de la muqueuse gastrique dans la hernie apparait nettement; 3° la compression abdominale augmente le volume de la tumeur herniaire.

Type IV. — *Hernies gastriques totales.* — Elles sont rares. Radiologiquement elles se présentent sous des aspects variables, souvent sous forme d'une double poche sus-diaphragmatique (fig. 7).

DIAGNOSTIC RADIOLOGIQUE DIFFÉRENTIEL

I. — Hernies de l'hiatus œsophagien.

Il est parfois très difficile, surtout pour les hernies de faible volume.

a) Hernies occultes. — Il faut les différencier d'affections dont la symptomatologie clinique est assez semblable.

1° *L'insuffisance cardiale* avec dilatation de la portion abdominale de l'œsophage (fig. 8). — La bouillie barytée franchit rapidement la région cardiale au lieu d'y marquer un temps d'arrêt comme normalement. La poche est sous-diaphragmatique et la compression abdominale manuelle n'amène pas son expansion, mais un refoulement de la baryte dans l'œsophage.

2° *Le diverticule œsophagien épiphrénique* (fig. 9). — Ses principales caractéristiques sont: l'absence d'expansion par la compression de l'abdomen et l'absence de plis de muqueuse gastrique.

L'identification des plis de muqueuse gastrique présente parfois de

FIG. 8. — *Insuffisance cardiale avec dilatation de l'antre cardiaque* (d'après TRÉMOLIÈRES, TARDIEU et CAQUOT).

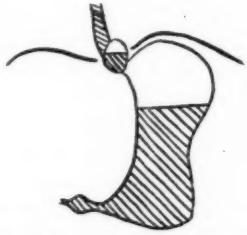

FIG. 9. — *Diverticule œsophagien épiphrénique* (d'après TRÉMOLIÈRES, TARDIEU et CAQUOT).

FIG. 10. — *Diverticule gastrique paracardiaque* (d'après TRÉMOLIÈRES, TARDIEU et CAQUOT).

grosses difficultés. Des examens radiographiques répétés deviennent nécessaires.

3° *Le diverticule gastrique paracardiaque* (fig. 10). — C'est une simple dilatation persistant un certain temps après l'évacuation de l'estomac. L'ombre est nettement sous-diaphragmatique.

b) GROSSES HERNIES GASTRIQUES. — Il faut les distinguer :

1° *De l'éventration diaphragmatique* (le terme de mégadiaphragme con-

viendrait mieux). Cette affection se caractérise par la situation permanente anormalement élevée d'un hémidiaphragme aminci, mais nulle part rompu (Fatou).

Dans les cas typiques de hernie diaphragmatique, on voit le diaphragme décrire une ligne arquée qui part des fausses côtes et vient se terminer au bord externe de la poche à air gastrique. L'ombre gastrique est généralement rétrécie en ce point; la portion thoracique de l'estomac vient s'établir nettement au-dessus du diaphragme. La radiographie de profil situera la hernie à la partie toute postérieure du diaphragme.

Au contraire, dans l'éventration diaphragmatique, l'hémicoupole diaphragmatique gauche, très surélevée par rapport à la droite, décrit une courbe régulière comme tracée au compas et passe au-dessus de l'estomac. On trouve alors entre le diaphragme, l'estomac et le côlon, un triangle à base supérieure qu'a décrit P. Duval et dont il fait un excellent signe de différenciation.

Mais le diagnostic n'est pas toujours aussi facile. Aussi a-t-on décrit toute une série de petits signes aidant à différencier hernie et éventration diaphragmatiques.

Cordier donne d'abord un liquide opaque et repère le niveau, puis il fait absorber une potion de Rivière. En cas de hernie diaphragmatique, la poche à air se distend. En cas d'éventration diaphragmatique, le diaphragme coiffant la poche à air, c'est le niveau liquide qui s'abaisse. Mais Wiedenham a vu dans une éventration diaphragmatique le diaphragme se laisser refouler. D'autre part, cette distension gazeuse n'est pas sans inconvénient pour le patient.

On ne peut fonder aucun diagnostic sur la constatation d'un signe de Kienböck (mouvement de balance du diaphragme dans l'éventration diaphragmatique).

Janin, Königer, ont eu recours à l'excitation électrique du phrénique. En cas d'éventration diaphragmatique, il y a abaissement en bloc de la coupole. Dans la hernie diaphragmatique on ne constate qu'une déformation latérale.

Quant au pneumo-péritoine, en dissociant le dôme diaphragmatique et la coupole gastrique, il met en évidence l'éventration diaphragmatique, mais il est de pratique trop délicate et expose à des accidents trop sérieux (compression brusque du médiastin en cas de hernie diaphragmatique) pour pouvoir être conseillé.

2° *L'inhibition phrénique*, qui a été individualisée par E. Sergent, se traduit « comme le mégadiaphragme par une surélévation de la coupole phrénique, mais c'est une surélévation acquise, de nature paralytique, d'origine toxique ou infectieuse, et non une surélévation congénitale et idiopathique », disent Trémolières, Tardieu et Caquot.

Trois signes particuliers en seraient la signature radiologique :

a) Le signe de Kienböck.

b) La coupole diaphragmatique n'est pas comme dans le mégadiaphragme, allongée dans tous ses diamètres, seule la partie charnue postéro-externe est susceptible d'élongation.

c) La pachypleurite juxta-diaphragmatique se révèle par des irrégularités de la coupole, l'oblitération du sinus costo-diaphragmatique ; ou bien l'on découvre dans le médiastin une autre cause d'irritation du phrénique.

Nous avons, dans cette brève étude radiologique des hernies de l'hiatus, envisagé seulement la hernie gastrique. Très exceptionnellement, on peut rencontrer du côlon ou du grêle herniés dans l'orifice œsophagien. Une traversée digestive complète, un lavement opaque, établiront un diagnostic certain.

II. — Hernies de la fente de Larrey.

Ce sont presque toujours des hernies coliques. Le lavement opaque avec radiographies face et profil est suffisamment démonstratif.

On constate souvent à la scopie une ascension de la tumeur herniaire chaque fois que le diaphragme s'abaisse. L'impulsion à la toux se fait nettement vers le haut. L'estomac est généralement attiré vers le côlon, comme nous l'avons vu.

Le diagnostic radiologique des hernies rétro-xiphoïdiennes ne présente donc pas de difficulté.

TRAITEMENT

Les techniques opératoires visant la cure des hernies diaphragmatiques font l'objet du Congrès de Chirurgie de 1935.

Notre but est de discuter succinctement les interventions qui semblent les plus favorables dans les différentes hernies des orifices.

I. — Hernies de l'hiatus.

a) Hernies occultes. — Les troubles parfois importants qu'elles déterminent permettent de discuter une intervention chirurgicale. Il faut évidemment écarter d'emblée les thoracotomies ou les laparotomies. Ritvo recommande la phrénicotomie gauche. La surélévation consécutive de la coupole diaphragmatique est à elle seule suffisante pour amener la disparition des troubles.

b) Hernies gastriques importantes. — Il faut intervenir directement sur la hernie. Ritvo et nombre d'auteurs recommandent la voie abdominale.

Celle-ci semble la plus aisée. En effet, nous l'avons vu, les hernies gastriques de l'hiatus étant rarement adhérentes, se réduisent assez facilement.

La ligne de conduite doit être en principe la suivante : laparotomie, réduction de la hernie, réfection de l'orifice œsophagien. Cette intervention se complète utilement par la fixation de l'estomac au péritoine pariétal postérieur (Don). Si l'on soupçonne des adhérences, si la hernie est volumineuse, la thoraco-phréno-laparotomie de Schwartz - Quénu trouve ses indications.

Une phrénicotomie pré-opératoire facilitera l'obturation des larges orifices herniaires (Harrington).

Certains auteurs restent fidèles à la voie thoracique, malgré les désavantages certains qu'elle présente.

c) Hernies totales de l'estomac. — La réduction de la hernie est le plus souvent impossible. Une opération palliative reste à tenter.

Downer, Makkas, ont pratiqué une gastro-entérostomie à travers l'orifice.

II. — Hernie de la fente de Larrey.

La conduite à tenir est simple : Laparotomie médiane sus-ombilicale. Réduction de la hernie colique. Oblitération de l'orifice d'entrée avec de grosses soies. Sauf en cas d'adhérences, cette intervention est donc relativement aisée.

A la fin de cette étude, nous insistons sur quelques points dignes de retenir l'attention.

Les hernies orificielles du diaphragme occupent actuellement, et depuis peu, une place importante en pathologie.

Très fréquentes dans l'orifice œsophagien, assez rares dans la fente de Larrey, elles sont exceptionnelles dans les autres orifices.

Leur symptomatologie variable, à prédominance douloureuse, pose des problèmes de diagnostic parfois difficiles à résoudre.

Les examens radiologiques seuls permettent d'affirmer l'existence d'une hernie diaphragmatique orificielle.

La question du traitement reste la plus délicate. Il faut, nous l'avons vu, se baser sur le volume de la hernie, sur l'intensité des signes douloureux, sur la possibilité d'adhérences pour choisir un traitement chi-

rurgical approprié : phrénicotomie, laparotomie, thoraco - phréno - laparotomie.

Les résultats encourageants récemment recueillis donnent des satisfactions de plus en plus grandes aux cliniciens et chirurgiens qui ont porté leurs efforts sur le diagnostic et le traitement de ces hernies, autrefois délaissées.

BIBLIOGRAPHIE

ABBOTT : « Diagnostic précoce de la H. D. » (*The Journal of the american Association*, vol. LXXXIII, n° 24, décembre 1924.)

AKERLUND, OHNELL et KEY : « Hernia diaphragmatica hiatus œsophagei *Der Hiatusbrusch.* » (*Acta Radiologica*, vol. VI, 1926.)

ALQUIER (P.) : « Les hernies intercostales. » (*Thèse*, Paris, 1905.)

ANTONIN (V.) : « H. D. » (*Casopis lekam ceskyck*, an. LXV, avril 1926.)

BABAIANTZ (L.) : « La hernie gastrique à travers l'hiatus œsophagien et son mécanisme pathogénique. » (*Revue méd. de la Suisse romande*, an. LII, n° 14, 25 décembre 1932.)

BARCAROLI : « Sur un cas de H. D. et sur le choix de la méthode d'intervention chirurgicale. » (*Il Policlinico* [sez pratica], an. XXXV, fasc. 42, octobre 1928.)

BARRETT et WHEATON (C.-E.-W.) : « La H. D. congénitale chez les enfants. » (*The British Journal of Surgery*, vol. XXI, n° 83, janvier 1934, pp. 420-433.)

BECKMANN (E.-K.) : « H. D. latéro-œsophagienne. » (*Surg. Gyn. a. Obst.*, 2 août 1909.)

BECKMANN (E.) : « H. D. à gauche de l'orifice aortique. » (*Surg. Gyn. a Obst.*, 2 août 1909.)

BRET et ORSAT : « Un cas de H. D. intercostale spontanée. » (*Lyon. médical*, 20 juin 1909.)

BROC (R.) et JAUBERT DE BEAUJEU (A.) : « Biloculation congénitale de l'estomac avec poche intra-thoracique ou H. de l'hiatus œsophagien. » (*Journal de Radiol. et d'Elect.*, 14, 12-22 janvier 1930.)

CAEIRO (I.-A.) et NAUCIRO (R.) : « H. D. de l'hiatus et lithiase biliaire. Considérations clinico-chirurgicales. » (*Archivos argentinos de Enfermedados del aparato digestivo y de la nutricion*, t. VII, n° 3, 1931, pp. 365-380.)

CAIN et OLIVIER : « Ectopie totale de l'estomac dans l'hémithorax droit avec hernie colique. » (*Presse médicale*, 1934, n° 102, p. 204.)

CARNOT, BERGERET et CAROLI : « 2 cas de hernies de l'hiatus. » (Société gastro-entérol. de Paris, 13 juin 1932, *Archives des Mal. de l'App. digestif*, 1932, t. XXII, pp. 789 à 799.)

CARRINGTON (G.-L.) : « H.-D. » (*Annals of Surgery*, vol. LXXXIX, n° 4, avril 1929.)

CHIRAY, LOMON et BENDA : « Les hernies non traumatiques de l'estomac à travers l'orifice œsophagien. » (*Presse médicale*, 26 novembre 1930.)

CONSTANTINI et BONAFOS : « La place de la phrénicectomie dans le traitement des H. D. » (*Bull. et Mém. de la Soc. nat. de Chirurgie*, t. LIX, n° 25, 15 juillet 1933, pp. 1134-1136.)

CONTAT : « Contribution à l'étude des H. D. à propos d'un cas de H. D. congénitale vraie. » (*Annales d'Anat. path. et d'Anat. normale*, 1933, n° 1.)

CORNIOLEY (CH.) : « H. D. droite. » (*Bull. et Mém. de la Soc. de Chirurgie*, rapport DUVAL, t. L, n° 10, 1924.)

DAUCH : « Contribution à l'étude de la H. D. congénitale. » (*Thèse*, Montpellier, 1923.)

DON : « H. D. par l'orifice œsophagien. » (*Edinburgh Méd. Journ.*, novembre 1908.)

DUMESNY (J.) : « Contribution à l'étude du diagnostic des H. D. » (*Thèse*, Paris, 1926.)

FERRARI (R.) et PINERO (P.) : « Hernie intercostale ou de la périphérie du diaphragme. » (*La Semana medica*, n° 7, 16 février 1933.)

FEY et BRAINE : « H. D. du côlon transverse. » (*Bull. et Mém. de la Soc. Anat.*, 3 janvier 1923.)

FRIEDENWALD et FELDMAN : « Sur un type particulier de H. de la portion cardiaque de l'estomac à travers l'orifice œsophagien du diaphragme. » (*The american Journal of the medical Sciences*, vol. CLXX, n° 2, 1925.)

FUNK-BRENTANO, MÉGNIN et ALLARD : « H. D. *médiosternale*. » (*Annales d'Anat. path. et d'Anat. normale médico-chir.*, t. X, n° 4, avril 1933, pp. 401-405.)

GAILLARD : « De la H. D. congénitale. » (*Thèse*, Paris, 1907.)

GARRAUD, BASTIEN et LECOCQ : « H. D. de la fente de Larrey. » (*Echo médical du Nord*, juin 1935.)

GAUTIER : « Contribution à l'étude de la H. D. congénitale. » (*Thèse*, Paris, 1897.)

GRÉGOIRE : « Hernie spontanée de l'estomac dans le thorax à travers l'orifice œsophagien. » (*Bull. et Mém. de la Soc. de Chirurgie*, t. LIII, 1927, pp. 1130-1132.)

HARRINGTON (S.-T.-W.) : « H. D. associée avec des érosions traumatiques et des ulcus gastriques. » (*Surg., Gyn. a. Obst.*, vol. LI, n° 4, 1930.)

HARRINGTON : « Phrénicectomie dans le traitement des H. D. et des tumeurs de la paroi thoracique. » (*Archives of Surgery*, vol. XVIII, n° 1, janvier 1929.)

KILNER : « H. D. du poumon droit dans l'abdomen. » (*The Lancet*, London, 1915.)

KNAGGS : « H. D. de l'orifice œsophagien. » (*Lancet*, 6-7, 1904.)

KŒPPEN et FRANK : « Recherches anatomiques sur la H. de l'hiatus œsophagien. » (*Deutsche medizinische Wochenschrift*, an. LIX, n° 6, 1933.)

LIESCHNER (H.) : « Traitement chirurgical de la hernie gastrique étranglée de l'hiatus œsophagien. » (*Casoplek cesk.*, 72, 24 novembre 1933, pp. 1468-1489.)

MAKKAS : « Enorme hernie bilatérale de l'estomac à travers l'hiatus œsophagien. » (*Brun's beitrüge bzur klinischen Chirurgie*, t. CLVII, n° 6.)

MAYO (CH.) : « Traitement de la H. D. » (*Annals of Surgery*, vol. LXXXVI, n° 4, octobre 1927.)

MONTAUDON : « H. D. par l'orifice œsophagien. » (*Revue médic. suisse*, 1918.)

NAU : « H. D. congénitale fœtale. » (Société Anatomique, 1903.)

ODEN (R.-J.) et (E.) : « H. D. » (*Annals of Surgery*, vol. LXXVIII, n° 5, novembre 1923.)

PAILLARD (G.) : « Les variétés anatomiques de la H. D. congénitale. » (*Thèse*, Paris, 1903.)

PAISSEAU : Observation XXII, in *Thèse* QUÉNU.

PANQOAST et BOLES : « H. D. gauche non traumatique. » (*Archives of internal Medecine*, vol. XXXVIII, n° 5, 15 novembre 1926.)

PIERRET et BRETON : « H. D. chez l'enfant. » (*Echo médical du Nord*, 25 mars 1934, t. I, n° 12, pp. 430 à 444.)

QUÉNU (J.) : « Les H. D. » (*Thèse*, Paris, 1920.)

RICHARDSON (E.-P.) : « H. à travers l'orifice œsophagien du D. » (*Surg. Gyn. a. Obst.*, vol. XLIX, n° 2, août 1929.)

RITVO (M.) : « Hernie de l'estomac à travers l'orifice œsophagien. » (*The Journal of the American medical Association*, vol. XCIV, n° 1, janvier 1930.)

SAUERBRUCH, CHAOUL et ADAM : « Etude anatomo-clinique et radiologique de la H. de l'hiatus. » (*Deutsche medizinische Wœgenschrift*, an. LVIII, n° 36, 2 septembre 1932, pp. 1391-1397.

SCHATZKI (R.) : « Les H. de l'hiatus œsophagien. » (*Deutsches Archiv. für klinische Medizin*, vol. CLXIII, fasc. 1, 20 avril 1932, pp. 85-103, avec 12 figures.)

SOUPAULT (R.) : « H. D. congénitale droite. » (*Soc. Chir.*, 8 juin 1932, rapport J. QUÉNU.)

TRÉMOLIÈRES, TARDIEU et CAQUOT : « Le diagnostic de la H. D. de l'estomac » (*Presse médicale*, an. 1934, 21 février, p. 292).

TRUESDALE : « H. D. chez un nourrisson de un an. » (*The Journal of the American medical Association*, vol. XCVI, n° 11, 1931.)

UDAONDO (C.-B.) et CENTENO (A.-M.) : « Les crises pseudo-angineuses dans les H. D. » (*Archiv. argentinos de enferoncdados del aparat. digest. y de la nutricion*, t. VII, n° 5, 1932.)

WOLF (G.) : « Hernies de l'orifice œsophagien du D. » (*Klinische Wochenschrift*, an. VII, octobre 1928, p. 42.)

RECUEILS DE FAITS

TRAVAIL DE L'INSTITUT D'ANATOMIE PATHOLOGIQUE DE BERNE
(DIRECTEUR : PROFESSEUR DOCTEUR C. WEGELIN)

DEUX CAS DE STÉNOSE TUBERCULEUSE DE L'URÈTHRE

par

C. ROCHAT

Depuis de nombreuses années, le rétrécissement tuberculeux de l'urèthre est connu des cliniciens; néanmoins les examens anatomo-pathologique des lésions sténosantes sont rares.

Steffen, en 1918, a donné une description histologique minutieuse de deux cas et il a montré que la sténose pouvait être due à une tuberculose fibrosante de l'urèthre et du corps spongieux, confirmant histologiquement ce que Perge avait conclu de son étude clinique des rétrécissements tuberculeux de l'urèthre.

Au cours de l'année 1934, nous avons eu l'occasion de faire l'autopsie de deux tuberculeux ayant présenté les signes d'un rétrécissement de l'urèthre qui, à l'examen histologique, était de nature tuberculeuse. Ces patients avaient été suivis et soignés dans le second service de chirurgie de l'Hôpital de l'Ile à Berne, et dans les deux cas le diagnostic clinique de sténose avait été posé.

Premier cas. — F. W..., trente-trois ans, entré le 27 février 1934 dans le second service du professeur Wildbolz. Pas de tuberculose dans ses antécédents familiaux. A l'âge de dix-neuf ans, pleurésie sèche dont il s'est parfaitement guéri, puisqu'il a pu faire tout son service militaire sans inconvénient.

Depuis deux ans (1932), il doit uriner de jour comme de nuit toutes les deux heures; quelques semaines avant son admission à l'hôpital, il doit uriner toutes les quarante-cinq minutes, sans douleurs. Le 23 février 1934, pour la première fois, le patient ressent quelques difficultés à uriner; il doit presser et l'urine ne s'échappe que goutte à goutte. Dans la soirée, malgré tous ses efforts, il ne peut plus uriner et doit faire venir un médecin qui ne réussit le sondage qu'avec une sonde fine. Le patient s'alite et doit être sondé chaque jour. Il fait des poussées de température et est admis à l'Hôpital de l'Ile.

L'examen clinique (1) du patient permet de faire le diagnostic de tuberculose rénale gauche, de cystite tuberculeuse, de tuberculose de la prostate, sténose tuberculeuse de l'urèthre. Le patient nie toute affection vénérienne; réaction de Wassermann négative. Quelques mois plus tard, néphrectomie gauche en deux temps (tuberculose rénale ulcéro-cavitaire). Exitus quinze jours après l'opération, urémie.

A l'autopsie (205/1934), nous trouvons : broncho-pneumonie, œdème pulmonaire, emphysème des poumons, oblitération de la plèvre gauche, adhérences pleurales à droite, bronchite et trachéite catarrhale, dilatation et lipomatose du cœur, sclérose des valvules, artériosclérose, tuméfaction chronique de la rate, nécroses miliaires et dégénérescence graisseuse du foie, hémorragies de la muqueuse gastrique. Pas de tuberculose rénale à droite; par contre des calculs rénaux, une pyélonéphrite abcédée. Dans l'uretère, 13 centimètres au-dessous du bassinet, concrément blanc jaunâtre bouchant le canal, en amont l'uretère est dilaté et rempli de pus.

Tuberculose de la vessie dont les parois sont épaissies. Dans la prostate nombreux foyers caséeux, les deux vésicules séminales sont tuberculeuses. Pas de tuberculose des testicules et des épididymes. Dans le tiers moyen de l'urèthre, à la face inférieure du pénis, ouverture de 3 millimètres par laquelle on pénètre dans l'urèthre stricturé et d'où s'écoule un peu de pus jaune verdâtre. L'urèthre est stricturé sur une longueur d'environ 1-2 centimètres, perméable pour une sonde cannelée. Le segment stricturé, ouvert par sa face ventrale, est prélevé pour examen histologique. Enrobage dans la celloidine; colorations : hémalun-éosine, élastine, van Gieson.

La sténose siège au tiers moyen de l'urèthre; à son niveau, l'épithélium du côté dorsal est en partie conservé, par contre du côté ventral il est presque partout détruit et remplacé par du tissu de granulation et du tissu conjonctif riche en cellules. L'épithélium cylindrique stratifié est nettement reconnaissable sur les parois et au fond des lacunes de Morgagni. Par suite de la stricture, la paroi de l'urèthre est fortement plissée; au sommet des replis, l'épithélium ne possède qu'une ou deux assises cellulaires, il est souvent réduit à sa couche basale et, par endroit même, il manque complètement ou est remplacé par un épithélium pavimenteux stratifié métaplasique. La tunique propre de l'urèthre étroite est infiltrée de nombreux lymphocytes, de cellules épithélioïdes contenant parfois de l'hémosidérine et de quelques plasmocytes. Cette infiltration est surtout marquée sous l'épithélium autour des lacunes de Morgagni, des glandes périuréthrales, de leurs canaux excréteurs et autour de nombreux nerfs. Elle est plus intense sur la paroi ventrale de l'urèthre. Dans la tunique propre, affleurant parfois à la surface de la muqueuse qui, en ces endroits, est le plus souvent dépourvue d'épithélium, dans l'épaisseur même du corps

(1) Les observations cliniques de ces deux malades nous ont été obligeamment communiquées par le professeur Wildbolz, chef du second service chirurgical.

spongieux, quelques tubercules entourés d'un manchon de lymphocytes et composés de nombreuses cellules épithélioïdes et quelques cellules géantes de Langhans, très rarement début de caséification. Au centre, quelques leucocytes et parfois des débris nucléaires. Ces tubercules ne contiennent que quelques rares fibres élastiques et parfois quelques fibres collagènes. En bordure de ces tubercules et à la limite peu nette du tissu de granulation par place ulcéré et infiltré de ces mêmes éléments cellulaires avec de nombreuses cellules épithélioïdes, on trouve des dépôts de fer peu abondants sous forme de petites granulations intracellulaires (hémosidérine). Par endroits dans la tunique propre, directement sous l'épithélium, plages assez bien délimitées de tissu conjonctif pauvre en cellules, et du côté ventral surtout, de larges travées conjonctives irradiant au travers du corps spongieux et atteignant l'albuginée. Dans ces zones d'induration, les aréoles du corps spongieux ne sont plus reconnaissables ou réduites à de simples fentes et décelées par leur endothélium accolé. Ce tissu fibreux est pauvre en fibres musculaires. La tunique propre est, aux trois quarts de sa circonférence, infiltrée de tissu conjonctif compact dépourvu de fibres élastiques. Les septa conjonctifs du corps spongieux, dans le voisinage des tubercules et autour de l'urèthre, sont épaissis. Les aréoles du corps spongieux réduites à de simples fentes; à la périphérie du corps spongieux quelques aréoles sont remplies de sang. Les glandes de Littré sont peu nombreuses et manquent même en certains endroits; leurs conduits excréteurs ne sont pas dilatés. L'albuginée du corps spongieux est épaissie, nulle part elle n'est traversée par les éléments inflammatoires. Les deux corps caverneux ne présentent rien de particulier.

Deuxième cas. — H. F..., quarante-six ans. Ce patient, dont la sœur est tuberculeuse, a trois enfants en bonne santé. A quinze ans, douleurs dans la hanche droite; à vingt-cinq ans, inflammation d'un testicule pour laquelle il fut soigné par le professeur Wildbolz, qui ne constata aucun écoulement et ne put déceler de gonocoques dans l'urine.

A vingt-six ans, inflammation de l'autre testicule; en même temps, enflure du pied qui dure cinq semainees. A vingt-huit ans, pendant une période de service militaire, il doit uriner fréquemment. Rentré dans la vie civile, il a une légère difficulté à uriner et se fait parfois sonder par son médecin. A trente-trois ans, douleur dans un pied, arrêt du travail pendant neuf mois. Dans un sanatorium où il est en traitement, on ne peut confirmer le diagnostic de tuberculose du pied. A cette époque, il a parfois des difficultés à uriner, le jet d'urine est très fin. Cette dysurie disparaît quand il se fait des enveloppements chauds. Jusqu'à l'âge de quarante-six ans, jamais d'autres symptômes urinaires.

Le 1er janvier 1933, il boit un peu trop d'alcool et brusquement ne peut plus uriner. A 23 heures, un médecin essaie sans succès un cathétérisme avec des sondes molles. Le patient est admis d'urgence à la clinique Wildbolz pour rétention complète d'urine.

Le sondage à la clinique ne réussit qu'avec des bougies filiformes. L'obstacle semble siéger dans l'urèthre postérieur. On laisse une sonde à demeure et la vessie se vide goutte à goutte. Le cathétérisme déclanche une abondante perte de sang. On pose le diagnostic de stricture tuberculeuse de l'urèthre et on commence une dilatation. Le 15 janvier 1933, le patient afébrile quitte l'hôpital. Dans le courant de l'année, des examens cliniques faits ambulatoirement, une chromocystoscopie et une pyélographie décèlent une tuberculose du rein gauche.

Dans l'urine, on trouve des bacilles de Koch. Le 16 mai 1934, le patient est admis à la Clinique Wildbolz. A son entrée, on trouve que la stricture de l'urèthre est de nouveau très serrée. On laisse une bougie filiforme à demeure. Le patient fait une cystite avec de grandes poussées de température, son état empire et il meurt le 8 juin 1934.

A l'autopsie (190/1934), nous trouvons un foyer tuberculeux calcifié au lobe pulmonaire supérieur droit et au lobe inférieur gauche (sous-pleural). Glande bronchique satellite droite calcifiée. Nombreux tubercules miliaires dans les poumons, le foie et la rate. Bronchopneumonie, œdème pulmonaire, dilatation du ventricule droit, sclérose valvulaire, artériosclérose, œdème cérébral, ancienne coxite droite. Tuberculose rénale bilatérale, hydronéphrose bilatérale, dilatation des deux uretères, vessie à colonne. Tuberculose de la prostate, du testicule et de l'épididyme droit. L'urèthre, dans son tiers proximal, n'est pas perméable pour une fine sonde.

Le fragment sténosé de l'urèthre ouvert ventralement est prélevé pour examen histologique. La sténose siège à l'union de l'urèthre bulbaire et membraneux. Partout l'épithélium de l'urèthre est détruit et remplacé par des masses nécrotiques et caséifiées, par place fibrine hyaline. Plus profondément dans la tunique propre, tissu de granulation dépourvu de fibres élastiques, infiltré de lymphocytes, de leucocytes neutrophiles et éosinophiles, de cellules plasmatiques et de nombreuses cellules épithélioïdes, qui très rarement forment de petits tubercules entourés de lymphocytes. On ne trouve que de très rares cellules géantes de Langhans. Entre ces éléments inflammatoires, tissu conjonctif riche en cellules et contenant de nombreuses fibres collagènes d'épaisseur variable et une quantité de fibres élastiques en partie néo-formées, de nombreuses fibres musculaires lisses et quelques aréoles du corps spongieux qui, pour la plupart, sont réduites à de simples fentes. Quelques veines contiennent de nombreux leucocytes et des amas de thrombocytes (thromboses fraîches). Plus en dehors, fibres musculaires du muscle bulbo-caverneux; le tissu conjonctif interstitiel de ce muscle est épaissi et infiltré de nombreux leucocytes neutrophiles et plasmocytes. Dans le sein de ce muscle, lobes de la glande de Cowper se composant d'acinis parfois dilatés contenant du pus, tapissés de cellules cylindriques hautes, muqueuses. Les canaux excréteurs dilatés sont remplis de leucocytes. Dans les septa conjonctifs interlobaires souvent épaissis, nombreuses fibres musculaires striées et infiltration de lymphocytes, plasmocytes et de quelques leucocytes. La glande de Cowper ne présente nulle part des signes de tuberculose.

La sténose tuberculeuse de l'urèthre se produit soit par rétraction cicatricielle due à la guérison des ulcérations tuberculeuses, et par fibrose réactionnelle autour des foyers tuberculeux encore en activité; soit par prolifération du tissu de granulation tuberculeux qui diminue le calibre du canal. Nous avons recherché dans la littérature les cas de sténose tuberculeuse qui furent examinés histologiquement, et il ressort de l'étude de ces observations que dans 4 cas la sténose était due à des lésions sclérosantes (Constantinescu, Duvergey, Steffen, 2 cas), et dans 7 cas elle était due à des lésions tuberculeuses proliférantes, tissu de granulation, polypes tuberculeux (Michaut, Kaufmann, Hartmann, Schaeffer, Poncet et Delore, Stone, Nœcker).

D'après les statistiques de Minet, la sténose tuberculeuse siège le plus souvent dans l'urèthre antérieure, 27 fois à l'urèthre pénien, 21 fois à l'urèthre bulbaire, 28 fois à l'urèthre périnéo-bulbaire, 10 fois à la portion membraneuse et 4 fois à la portion prostatique.

Dans nos deux cas, il s'agit d'une tuberculose certaine: dans le premier cas les lésions sont plutôt productives ; dans le second, destructives, caséeuses; mais ce qui est typique pour l'une et l'autre sténose, c'est une fibrose de la tunique propre et un épaississement conjonctif des septa conjonctivo-musculaires du corps spongieux. Ces modifications ont déjà été décrites par Steffen et Constantinescu dans des cas semblables aux nôtres. Nous avons remarqué que le tissu cicatriciel était pauvre ou même dépourvu de fibres élastiques, tandis que le tissu conjonctif réactionnel contenait de nombreuses fibres élastiques néoformées. Ce tissu fibreux réactionnel, apparu à distance dans la profondeur du corps spongieux, est fort probablement dû aux lésions tuberculeuses, qui par leurs toxines sécrétées déterminent cette stroma-réaction. Dans nos deux cas les patients niaient toute maladie vénérienne, la recherche du gonocoque était restée vaine et la réaction de Wassermann négative. Au reste, Steffen a décrit ces mêmes lésions fibrosantes chez un malade de seize ans. Pour Schaeffer, par contre, la tuberculose est incapable de faire de vraies sténoses fibreuses; il faut qu'une gonorrhée prépare le terrain, crée une sténose, un *locus minoris resistentiæ* sur lequel vient se greffer, à l'occasion d'une tuberculose urogénitale, une tuberculose uréthrale. Il faut convenir que, dans les antécédents de nombreux rétrécis tuberculeux, on retrouve la blennorragie, mais nos deux cas et ceux de Steffen prouvent néanmoins d'une façon indubitable que la tuberculose à elle seule peut donner une sténose vraie, fibreuse, de l'urèthre.

L'infection de l'urèthre se fait par implantation du bacille tuberculeux véhiculé par l'urine ou le sperme des tuberculeux uro-génitaux; elle peut aussi se produire par continuité à la suite d'une tuberculose de la vessie, de la prostate, des glandes de Cowper. Ces glandes annexées à l'urèthre peuvent, sans qu'il y ait à proprement parler continuité des lésions, provoquer aussi une tuberculose de l'urèthre par leurs sécrétions chargées de bacilles. L'infection hématogène de l'urèthre admise par Wilbdolz, dans les cas de tuberculose miliaire, ne doit pas jouer un grand rôle dans la pathogénie de la tuberculose de l'urèthre; on ne connaît qu'un seul cas certain d'endartérite et périartérite tuberculeuse du corps spongieux décrit par Sawamura.

Pour vaincre l'obstacle créé par le rétrécissement tuberculeux, la vessie doit fournir un plus gros effort et l'urine est émise sous une plus haute pression. Cette pression se transmet à tout l'arbre urinaire, et pour peu que cet état persiste, nous aurons une dilatation de tous les canaux

en amont de la stricture et une hypertrophie de la musculature vésicale. Notre second cas illustre parfaitement cela ; à l'autopsie nous avons trouvé une dilatation uréthrale en amont de la stricture, une vessie à colonne, une dilatation des deux uretères et une hydronéphrose bilatérale.

Physiologiquement, l'hypertension intravésicale déclanche, comme l'a démontré Wildbolz, un reflux et un antipéristaltisme dans les uretères. Ce reflux peut donc amener la tuberculisation d'un rein sain par l'autre rein tuberculeux. Expérimentalement, Wildbolz a réussi à produire une tuberculose rénale en injectant dans la vessie une culture de bacille de Koch et en faisant monter la pression intravésicale par une injection d'eau salée; cette hypertension était maintenue quinze à vingt minutes. Normalement dans une vessie saine, au moment de la miction, les orifices urétéraux sont comprimés par la musculature et se ferment. Dans une vessie tuberculeuse il n'en est pas de même; la paroi est infiltrée, rigide, la muqueuse lésée est hypersensible et, par réflexe, il se produit des contractions vésicales brusques faisant sans cesse varier la pression, tandis que les uretères ne sont qu'imparfaitement fermés.

La sténose de l'urèthre, par le fait qu'elle augmente la pression dans une vessie qui le plus souvent est tuberculeuse, favoriserait la dissémination de la tuberculose. Sawamura a, dans un travail sur la sténose tuberculeuse, attiré l'attention sur ce point-là.

Plusieurs auteurs ont trouvé que le canal déférent pouvait lui aussi être le siège d'un antipéristaltisme (Loeb, Oppenheim, Akutsu). Par excitation du *colliculus seminalis* ou de l'urèthre postérieur électriquement, chimiquement, mécaniquement, on pouvait déclancher cet antipéristaltisme (Kuhn, Schindler, Zieler, cités par Sawamura). Le rétrécissement tuberculeux augmentant la pression de l'urine dans l'urèthre au moment des mictions, dilate celui-ci, produit donc une irritation mécanique; d'autre part, dans la sténose tuberculeuse de l'urèthre antérieur, l'urèthre postérieur est lui-même très souvent atteint; la présence de lésions tuberculeuses et par là de toxines crée une irritation chimique. On peut donc prétendre que le rétrécissement tuberculeux peut aussi favoriser la propagation d'une tuberculose urinaire à l'appareil génital en faisant remonter, de la prostate et des vésicules séminales vers les testicules, des sécrétions chargées de bacille de Koch.

Conclusions. — 1° Description de deux cas de rétrécissement tuberculeux de l'urèthre : un cas présente des lésions productives, l'autre des lésions caséeuses, ulcératives ; mais tous deux montrent une fibrose typique de la tunique propre de l'urèthre et un épaississement des septa du corps spongieux.

2° Dans notre second cas, la sténose de l'urèthre a entraîné une dila-

tation des canaux en amont, une hypertrophie de la vessie et une hydronéphrose bilatérale.

3° Les antécédents de nos patients, l'examen clinique et anatomo-pathologique, nous permettent d'exclure toute autre cause à nos rétrécissements qui sont bien de nature tuberculeuse.

BIBLIOGRAPHIE

AKUTSU : « Beiträge zur Kenntnis der Innervation des Samenblase beim Meerschweinchen. » (*Pflüger's Archiv f. gesamte Physiologie*, Bd. 96, 1903, p. 541.)

CONSTANTINESCU : « Un cas de rétrécissement tuberculeux de l'urèthre. » (*Journal d'Urologie*, 19, n° 2, 1925.)

DUVERGEY : « Tuberculose de l'urèthre avec rétrécissements tuberculeux. » (*Journal d'Urologie*, 14, 1922, p. 26.)

HARTMANN : « La tuberculose hypertrophique et sténosante de l'urèthre chez la femme. » (*Annales des Maladies génito-urinaires*, 1907.)

KAUFMANN : « Die Tuberkulose der Harnröhre. » (*Deutsche Chirurgie*, 50 *a*, Kap. X, 1886, p. 151.)

KUHN : « Pathologischanatomische und experimentelle Beiträge zur Pathogenese der Erkrankungen des männlichen Urogenital-Apparates. » (Ref. in *Zentralblatt f. Pathologie*, XVII, 1906, p. 634.)

LOEB : *Beitrag zur Bewegung der Samenleiter und Samenblasen.* Diss. Giessen, 1866.

MICHAUT : « Un cas d'altération tuberculeuse de l'urèthre consécutive à une tuberculose rénale primitive. » (*Bulletin de la Société Anatomique de Paris*, 103, 1877.)

MINET : « Des rétrécissements de l'urèthre en dehors de la blennorragie et du traumatisme. » (*XIV*e *Compte rendu Association française d'Urologie*, 1910.)

NŒCKER : *Ueber Tuberkulose der Urethra.* Diss. Bonn, 1890.

PERGE : « Contribution à l'étude des rétrécissements de l'urèthre. » (*Thèse* de Lyon, 1901-1902.)

PONCET : « La tuberculose inflammatoire de l'appareil génital de l'homme. » (*Société chirurgicale*, Paris, 1912.)

OPPENHEIM : *Zur Kenntnis der Urogenital-Tuberkulose.* Diss. Göttingen, 1889.

STONE : *Boston Medical Journal*, 16 août 1888.

SAWAMURA : « Ueber Tuberkulöse Striktur der Harnröhre. » (*Fol. Urol.*, n° 8, 1910, p. 683.)

SAWAMURA : « Experimentelle une literarische Studien über die Verbreitungsweise der Uro-genital-Tuberkulose. » (*Deutsche Zeitschrift f. Chirurgie*, 103, 1910.)

SCHAEFFER : « Ein Beitrag zur Tuberkulose der Harnröhre. » (*Dermat. Wochenschrift*, 70, n° 9, 1920, pp. 137-143.)

STEFFEN : « Ueber tuberkulöse Strikturen der Harnröhre. » (*Zeitschrift f. Urolog. Chirurgie*, 4, 136, 1918.)

SCHINDLER : « Ueber antiperistaltische Bewegung des Vas deferens und die Behandlung der akuten Gonorrhoe und Urethritis posterior. » (*Archiv f. Dermat. u. Syph.*, Bd. 85, 1907, p. 85.)

WILDBOLZ : *Lehrbuch der Urologie und der chirurgischen Krankheiten der männlichen Geschlechtsorgane.* Berlin, Julius Springer, 1934, 2, Aufl.

631

LA MALADIE DIVERTICULAIRE DU TRACTUS INTESTINAL

par

Henri GODARD

En 1926, nous avons publié l'observation d'une malade atteinte de diverticulose jéjunale, chez laquelle l'affection avait été révélée par une occlusion aiguë (voir *Revue de Chirurgie*, 1926). Cette malade présentait un volvulus du grêle autour de l'anse diverticulée qui, sans doute plus lourde, avait constitué le pivot de la torsion entérique.

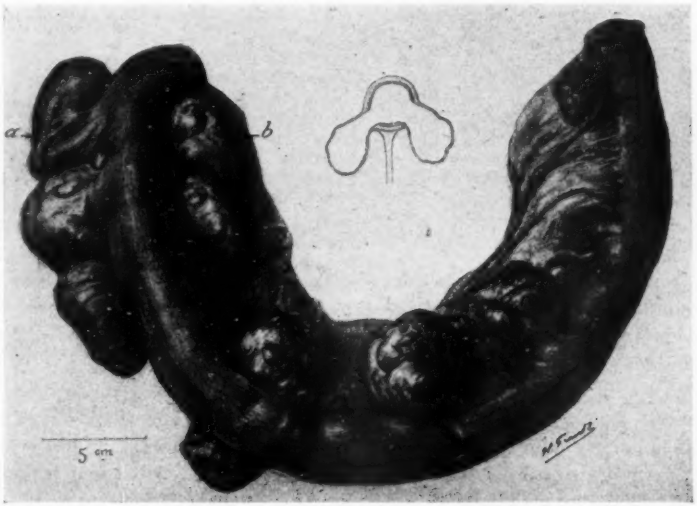

FIG. 1. — *Diverticulose jéjunale.* (Pièce opératoire, 1926.)

Nous fîmes une résection de 0,70 cm. de grêle suivie d'anastomose terminale, et la malade guérit simplement.

Dans un travail fait à ce moment-là nous relevions dans la littérature une cinquantaine de cas ; depuis, le nombre s'en est sans doute accru dans des proportions importantes.

Nous pensions bien que, chez notre malade, la guérison définitive était obtenue, lorsqu'en 1932, elle revint pour quelques troubles intestinaux.

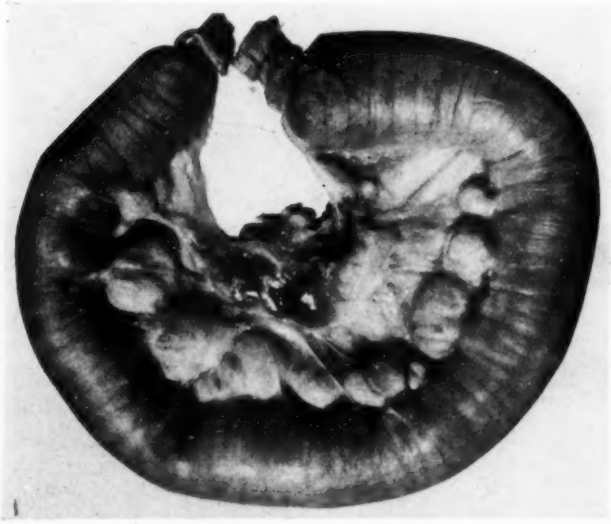

FIG. 2. — *Diverticulose jéjunale.* (Pièce opératoire, 1932.)

Je la réopérai et trouvai de nouveau une diverticulose développée sur le jéjuno-iléon, au-dessous de l'ancienne résection ; je fis de nouveau une résection de 70 à 80 centimètres de grêle diverticulé avec anastomose terminale. La malade guérit sans incident.

La photographie de cette deuxième pièce a déjà été publiée dans les *Annales d'Anatomie pathologique* (n° 3, mars 1932). On y voit des diverticules encore situés entre les deux feuillets du mésentère, bien que faisant par endroits déjà une forte saillie soulevant les vaisseaux ; mais ils sont loin d'être franchement débordants, comme dans la première pièce de 1926 (fig. 1), de sorte qu'à ce point de vue, les discussions sur le

siège des diverticules par rapport aux feuillets mésentériques paraissent assez vaines ; les petits diverticules sont d'abord intra-mésentériques, puis, à mesure que le volume s'accroît, ils s'extériorisent au dehors.

Sur une des coupes d'un petit diverticule, on voit l'existence d'une

FIG. 3. — *Radiographie d'une diverticulose colique.*
(Malade déjà opérée d'une diverticulose jéjunale en 1926 et en 1932. Mme Rouz...)

sorte de valvule muqueuse qui, en obstruant l'orifice, peut provoquer des phénomènes de stase, d'infection pouvant aller jusqu'à la péritonite par perforation. Mais tout ceci est bien connu et si j'ai de nouveau rapporté le cas de cette malade, c'est parce qu'elle est revenue me voir, au début de 1936, pour de nouveaux troubles abdominaux.

J'ai eu la curiosité de lui faire un examen radiographique et j'ai cons-

taté l'existence de nombreux diverticules, non plus sur le jéjunum comme précédemment, mais sur le côlon (voir radiographie ci-jointe). Cette constatation surprenante permet donc de penser qu'il s'agit chez cette malade d'un processus progressif évoluant sur le tractus iléo-colique. C'est le premier cas observé à ma connaissance, et je pense qu'il s'agit là d'une véritable maladie diverticulaire.

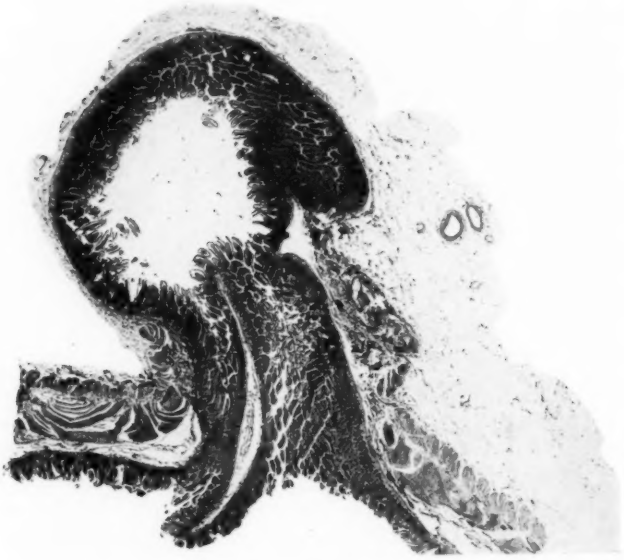

FIG. 4. — *Microphotographie d'un diverticule.*
Noter au sommet l'existence d'un petit abcès; l'absence de musculeuse sur le diverticule; enfin, la valvule muqueuse qui obstrue l'orifice.

Ces lésions peuvent frapper tout le tractus digestif, depuis l'œsophage jusqu'à la partie terminale du gros intestin, mais jusqu'à maintenant aucun cas analogue au nôtre n'a été signalé. Le duodénum est particulièrement atteint (Pignati, Orbaan, Bensaude et Vasselle), surtout l'angle duodéno-jéjunal (Menoissen, Cicala, Desmaroux et Aimard, Edwars, Folliason).

Rankin et Martin (1934) publient la statistique de la clinique Mayo, soit 52 diverticules du grêle, autres que ceux du duodénum et des diverticules de Meckel :

— 24 diverticules isolés ;
— 28 diverticules multiples,
— 39 sur le jéjunum,
— 11 sur l'iléon.

30 de ces cas avaient des troubles digestifs.
36 furent découverts à l'autopsie.

D'autres auteurs : Tedeschi, Bedariba, Erker, Tengwall, Butler, publient des cas analogues ; certains même, il est vrai, concernent des diverticules du côlon. Les auteurs pensent qu'il n'est pas sans intérêt d'envisager le rôle d'un facteur héréditaire : R.-J. Williams publie par exemple les cas de deux sœurs qui firent, à cinq ans de distance, une perforation d'un diverticule unique du côlon pelvien.

Le caractère particulier de notre observation, — et c'est à notre avis tout ce qui en fait l'intérêt, — c'est l'évolution progressive de ce processus diverculaire à la fois dans le temps (dix années) et dans l'espace (jéjunum, jéjuno-iléon, côlon).

REVUE ANALYTIQUE

Appareil génital de la femme. Glande mammaire

I. — APPAREIL GÉNITAL DE LA FEMME

I. — UTÉRUS

1° Tumeurs malignes conjonctives.

Mac Farland [80] distingue trois sortes de myomes malins : des tumeurs formées de cellules de type nettement musculaire, grandes, avec noyaux ovalaires et non anastomosés; des tumeurs formées d'éléments complètement différenciés rappelant le myomètre, mais dans lesquelles on retrouve des travées de cellules embryonnaires; des tumeurs constituées par des faisceaux musculaires de type adulte ou embryonnaire, séparés par des cellules fusiformes. Il ne croit pas à la dégénérescence ou à la transformation du myome, mais à la prolifération d'un tissu moins hautement spécialisé que le tissu musculaire.

Il n'y aurait pas de test histologique certain de malignité ; le seul serait clinique : la récidive.

Le Roux [75] distingue lui aussi 3 types de myomes malins : *le myome malin pur*, tumeur formée de fibres musculaires lisses à structure plus ou moins différenciée, sans atypies cellulaires, mais situées au sein d'un stroma très raréfié; *le myosarcome*, tumeur constituée à la périphérie par les éléments banaux du myome, au centre par des cellules sarcomateuses rondes ou fusiformes ; *les myomes malins intermédiaires*, ou *métatypiques*.

La malignité des myomes malins purs peut être très difficile à affirmer en l'absence de monstruosités cellulaires, et seules les récidives ou les métastases viennent en apporter la preuve.

Dans son étude histogénétique, Le Roux se laisse guider par la théorie de Grynfeltt de l'équivalence potentielle des tissus musculaire et conjonctif du myomètre, et il fait rentrer les tumeurs malignes dérivées du tissu musculaire lisse dans la classe des sarcomes.

Macroscopiquement les myomes malins ont une coloration blanc jaunâtre, une consistance inégale et friable. Cliniquement l'affection se présente dans deux conditions très différentes : tantôt le myome est connu, et après une phase d'accroissement lent, il connaît une période où il brûle les étapes; tantôt le myome est inconnu, ou bien il s'agit d'un myosarcome primitif ; les signes sont alors banaux : hémorragies, dou-

REVUE ANALYTIQUE

Appareil génital de la femme. Glande mammaire

I. — APPAREIL GÉNITAL DE LA FEMME

I. — UTÉRUS

1° Tumeurs malignes conjonctives.

Mac Farland [80] distingue trois sortes de myomes malins : des tumeurs formées de cellules de type nettement musculaire, grandes, avec noyaux ovalaires et non anastomosés; des tumeurs formées d'éléments complètement différenciés rappelant le myomètre, mais dans lesquelles on retrouve des travées de cellules embryonnaires; des tumeurs constituées par des faisceaux musculaires de type adulte ou embryonnaire, séparés par des cellules fusiformes. Il ne croit pas à la dégénérescence ou à la transformation du myome, mais à la prolifération d'un tissu moins hautement spécialisé que le tissu musculaire.

Il n'y aurait pas de test histologique certain de malignité ; le seul serait clinique : la récidive.

Le Roux [75] distingue lui aussi 3 types de myomes malins : *le myome malin pur,* tumeur formée de fibres musculaires lisses à structure plus ou moins différenciée, sans atypies cellulaires, mais situées au sein d'un stroma très raréfié; *le myosarcome,* tumeur constituée à la périphérie par les éléments banaux du myome, au centre par des cellules sarcomateuses rondes ou fusiformes ; *les myomes malins intermédiaires,* ou *métatypiques.*

La malignité des myomes malins purs peut être très difficile à affirmer en l'absence de monstruosités cellulaires, et seules les récidives ou les métastases viennent en apporter la preuve.

Dans son étude histogénétique, Le Roux se laisse guider par la théorie de Grynfeltt de l'équivalence potentielle des tissus musculaire et conjonctif du myomètre, et il fait rentrer les tumeurs malignes dérivées du tissu musculaire lisse dans la classe des sarcomes.

Macroscopiquement les myomes malins ont une coloration blanc jaunâtre, une consistance inégale et friable. Cliniquement l'affection se présente dans deux conditions très différentes : tantôt le myome est connu, et après une phase d'accroissement lent, il connaît une période où il brûle les étapes; tantôt le myome est inconnu, ou bien il s'agit d'un myosarcome primitif ; les signes sont alors banaux : hémorragies, dou-

leurs, altérations de l'état général. Mais l'accroissement rapide d'un myome n'est nullement un signe certain de malignité, car certains fibromyomes ont des poussées de croissance avant la ménopause, avec ramollissement douloureux (Hans Albrech et Béclère). Le test thérapeutique de Seitz et Wintz (régression ultra-rapide en huit jours du sarcome par la rœntgenthérapie) est infidèle.

Vidakovic [100] a observé 30 cas de transformation maligne sur 1.186 hystérectomies pour des fibromes dont 18 étaient intra-muraux, 4 sous-muqueux, 1 cervical et 7 sous-séreux. Les tumeurs sous-séreuses s'accompagnent de métastases ou de greffes : elles ont toutes récidivé; dans un seul cas il y eut une survie de plus de six ans. Les tumeurs intra-murales et sous-muqueuses étaient restées encapsulées et n'ont pas récidivé. A noter qu'en cas de myomes multiples la transformation maligne n'atteint pas toujours la tumeur la plus grosse, et parfois même la plus petite.

Bourde [52] a observé, chez une femme de cinquante-deux ans porteuse d'un fibrome, la transformation maligne huit ans après un traitement correct par les rayons. A ce propos Bazy précise que seules sont justiciables de la thérapeutique radiante les métrorragies d'origine ovarienne.

Blum et *Coley* [5] ont observé 1 cas de sarcome utérin avec métastases osseuses multiples (fémur, bassin, crâne) traité par les injections de toxines de Coley et par hystérectomie. Ce cas a donné une survie de plus de six ans.

Kraemer [71] rapporte 3 cas de *sarcome primitif du col.* Ces cas sont intéressants, car le sarcome du col est rare (1 sarcome du col pour 8 sarcomes du corps). Sa forme la plus fréquente est la forme racémeuse; on peut observer la forme nodulaire. Les 3 cas observés appartiennent à des formes exceptionnelles : 2 sont polypoïdes, 1 est interstitiel.

Les polypes sarcomateux ont en général une insertion large ; ils ont le plus souvent une consistance molle et sont rouge bleuâtre avant d'être ulcérés. Le paramètre est rapidement envahi. La radiothérapie favorise l'essaimage et le seul traitement est l'hystérectomie élargie.

2° *Chorioépithéliomes.*

Leroux et *Isidor* [130] reviennent sur l'interprétation des cellules isolées intra-murales observées au cours des rétentions cotylédonnaires et des chorioépithéliomes.

Classiquement ces éléments, considérés comme ectoplacentaires, constituent un test de malignité. Pour Durante ils ont une origine musculaire maternelle. Pour Leroux et Isidor la plupart sont bien d'origine musculaire, quelques-uns peut-être proviennent de la transformation d'hystiocytes. Ils constituent l'expression d'un processus dégénératif réactionnel qui favorise la progression des éléments langhansiens néoplasiques s'ils existent, mais ne permettent nullement à eux seuls de porter un pronostic.

Ladreyt et *Drugman* [129] ont observé la coexistence d'un épithélioma d'origine glandulaire et d'un chorioépithéliome dans l'utérus d'une femme de soixante-trois ans dont la dernière grossesse remontait à dix-neuf ans.

Gros [127] rapporte 2 observations de Lemeland et Durante de *myo-*

métriome. Il s'agit d'une néoplasie pure du chorion de la muqueuse utérine qu'il faut distinguer du chorioépithéliome dont il a les mêmes signes cliniques.

Les cellules sont groupées en nappe et rappellent l'image d'une caduque. Dans les 2 cas rapportés il n'y avait pas de métastases. Les réactions humorales décelées par les tests hypophysaires sont les mêmes que celles du chorioépithéliome.

3° *Epithéliomas.*

Cancer du corps. — *Leveuf* et *Godart* [77], en se basant sur des considérations anatomiques et anatomo-pathologiques (cancer du corps, phlegmon du ligament large), établissent que la voie utéro-ovarienne n'est que la voie lymphatique accessoire du corps; la voie principale rejoint la voie du col et aboutit à un ganglion moyen de la chaîne pré- ou sous-veineuse iliaque externe. Ce ganglion, souvent bas situé au contact du nerf obturateur, est situé de 22 à 27 millimètres en avant de l'origine de l'iliaque externe.

Moulonguet et *Mlle Gasne* [90] distinguent 4 types d'hyperplasie de la muqueuse du corps utérin : 1° Hyperplasie sans pénétration dans le myomètre : glandes irrégulières, augmentées de nombre, tendant à envahir le chorion, tapissées de cellules hautes ne sécrétant plus de mucine. 2° Hyperplasie avec pénétration dans le myomètre : même morphologie, la différence est uniquement topographique. 3° Hyperplasie avec disparition presque complète du stroma : glandes en vrilles ou en tire-bouchons, au contact les unes des autres tapissées de cellules assez petites. 4° Hyperplasie avec pluristratification du revêtement glandulaire : glandes multiples et typiques au sein d'un stroma œdématié; cellules régulières, mais en plusieurs assises.

L'hyperplasie pure, d'origine dystrophique, diffère de l'hyperplasie pré-cancéreuse : dans la première il y a prolifération de tous les éléments de la muqueuse, stroma et glandes; dans la seconde, seules les glandes sont augmentées de nombre et de volume, le stroma est étouffé, la sécrétion mucoïde a disparu.

Mendel [84] rapporte 1 cas de cancer du corps prolabé chez une femme de cinquante-cinq ans. C'est une éventualité rare puisque, sur 395 prolapsus, Weibel ne l'a rencontrée que 5 fois (1,2 %). Le traitement consiste dans l'hystérectomie vaginale suivie de périnéorraphie.

M. et *P. Guérin* [67] ont observé un épithélioma atypique de l'utérus du rat avec tendance à la différenciation glandulaire, qui, facilement transplantable, présentait la caractéristique de s'accompagner d'une façon presque constante de métastases ganglionnaires (90 % des cas). L'embolie cellulaire peut s'observer dès le vingt-deuxième jour après la greffe.

Cancer total de l'utérus. — *Mikulicz-Radecki* [86] ont décrit sous le nom de « cancer glacé de l'utérus » un cancer spécial, total, de l'utérus. Toute la paroi endo-utérine est blanchâtre et régulière. Histologiquement il s'agit d'un épithélioma pavimenteux. L'auteur l'a observé chez deux femmes de soixante-cinq ans et soixante-douze ans. Pour Hibschmann et

Lahm, il s'agit de cancer simultané du corps et du col. Pour Franqué et R. Meyer de propagation dans le corps d'un cancer du col.

Avram [49] a rapporté 5 cas de cancer total. Il rappelle les 3 possibilités : cancer du col propagé au corps; cancer du corps propagé au col; foyers simultanés de structure différente ou identique.

Le plus souvent il s'agit d'épithéliomas cylindriques. L'utérus est généralement globuleux; dans un cas il était rétracté.

Cancer du col. — *Maillot* [82], rapportant la statistique du Centre de Bordeaux, compte 55 % de cancers du col avant la ménopause, 45 % après. Dans l'ordre histologique il compte : 70 % de cancers basocellulaires; 12 % de spino-cellulaires; 10 % d'intermédiaires; 6 % de cylindriques; 2 % d'atypiques.

Imbert [70] note la rareté du cancer du col chez la femme stérile (6,2 %). Chez la femme non stérile, la moyenne des grossesses antérieures est 4,2.

Chambers [58] adopte une classification spéciale des cancers du col : la voici avec le nombre respectif de cas pour chaque catégorie : 1° Cancers squameux de type adulte (68 cas = 15,01 %). 2° Cancers squameux à cellules fusiformes (40 cas = 8,9 %). 3° Epithéliomas stratifiés (243 cas = 54 %, dont 10 kératinisés, 30 différenciés, 164 intermédiaires, 39 anaplastiques). 4° Epithéliomas non stratifiés (138 cas = 22 %, dont 99 anaplastiques et 37 adénocarcinomes).

Voici maintenant, pour la même série, les résultats favorables de plus de trois ans de la Curiethérapie :

1°	Cancers squameux adultes	43,3 %
2°	— — fusiformes	51,8 —
3°	— kératinisés et différenciés	27,3 —
	— intermédiaires et anaplastiques	53,2 —
4°	— anaplastiques	41,2 —
	Adénocarcinomes	58,1 —

Martin et *Croizat* [83] ont observé un cas d'épithélioma épidermoïde à stratification partiellement inversée, les éléments les moins différenciés sont au centre des nappes épithéliomateuses, alors que les cellules kératinisées sont à la périphérie des lobules. Regaud et Gricouroff ont individualisé cette variété à laquelle ils attribuent une fréquence de 8 %.

Pearse [94] sur 810 hystérectomies subtotales suivies de cinq à vingt-cinq ans, a trouvé 8 cancers du moignon (= 1 %), dont 4 pour 410 fibromes (= 0,97 %) et 4 pour 201 salpingites (= 2 %).

Bowes et *Barrett* [53] ont fait le contrôle histologique du test de Lahm-Schiller. On sait que celui-ci consiste dans l'examen du col après imbibition par une solution de Lugol. Les cellules qui ne contiennent pas de glycogène, en particulier les cellules cancéreuses, ne fixent pas l'iode et leurs plages apparaissent sous forme d'îlots blancs. Ce test a moins de valeur chez les femmes ménopausées, car la teneur de leurs cellules en glycogène diminue. Le test a été trouvé positif dans les carcinomes fongueux, certaines lésions traumatiques profondes, de vieilles cicatrices, des lésions fibreuses, il n'a donc pas une très grande valeur; de plus il n'apporte pas de renseignements sur l'état du canal cervical.

Henriksen [68] a pu cependant diagnostiquer un cancer cervical ectropionné grâce à ce test. Il considère comme état pré-cancéreux la leucoplasie. Dans 2 cas il a observé au voisinage d'un épithélioma du col la présence de cellules type Bowen et type Paget.

Gilet [66] a constaté la présence de leucoplasie sur le col de 2 % des femmes examinées. Cet état se caractérise par la présence de kératose, éléidinose, hyperacanthose, feutrage cellulaire. Il peut se produire dans le canal cervical (Zeller-Piering, Jayle et Bender). Dans 25 % des cas il est sous la dépendance d'une syphilis; dans 75 % des cas d'une métrite du col. Avec Touraine, on peut admettre que la dégénérescence se produit dans 40 à 65 % des cas.

MÉTASTASES CANCÉREUSES. — *Denoun* [61] fait un rappel utile des définitions et il distingue les vraies et les fausses métastases.

Les fausses métastases sont les plus fréquentes et répondent à 3 mécanismes :

1° L'extension de proche en proche;

2° La greffe, immédiate ou à distance par l'intermédiaire de la cavité péritonéale ou par les conduits tubaires;

3° L'extension lymphatique qui peut être : soit continue par lymphangite cancéreuse; soit discontinue par embolie lymphatique; soit enfin continue, quoique discontinue en apparence, par perméation: progression des cellules sans adhérence aux parois avec distension du vaisseau qui éclate en certains points et se trouve enserré par une réaction fibreuse.

Les métastases sanguines se font : soit par voie indirecte d'abord lymphatique, puis veineuse; soit par voie directe par embolie dans un vaisseau, dissociation ou desquamation de ses parois.

On prend souvent pour de vraies métastases des métastases qui ne sont que le résultat de l'extension par voie lymphatique au delà du premier relai.

Sur 700 cas de cancer du col utérin, Denoun a noté une seule vraie métastase à distance et deux fausses.

Philip [95] considère que les atteintes osseuses cancéreuses sont dues plus souvent à une propagation osseuse qu'à une métastase vraie. Dans le cancer du col la paroi pelvienne latérale est prise par l'extension de proche en proche, le rachis par l'intermédiaire des ganglions juxta-aortiques.

LÉSIONS NON CANCÉREUSES DU COL. — *Bruyant* [55] distingue 3 formes de *syphilis tertiaire du col* : ulcéreuse, gommeuse et scléreuse.

Parrain [93] étudie la *tuberculose primitive du col de l'utérus*, forme rare de tuberculose de l'utérus. Il rappelle les arguments en faveur de la contamination maritale (lésions génitales tuberculeuses, présence de B. K. dans le sperme du tuberculeux), mais conclut à la plus grande fréquence d'une contamination banale par les poussières. Il distingue la tuberculose du museau de tanche qui est miliaire ou végétante, la tuberculose du canal qui est ulcéreuse, végétante, ou exceptionnellement interstitielle.

Les ulcérations peuvent être multiples; elles ont des limites assez précises, ne sont pas indurées, ou bien présentent des alternatives de dureté et de mollesse. Elles ont un aspect pâle et mamelonné. Les formes loca-

lisées sont justiciables des topiques, les formes étendues de l'amputation du col ou de l'hystérectomie totale.

Veyrassat [99] a observé un cas de tuberculose du col chez une vierge de quarante-neuf ans : il y avait une ulcération du canal cervical avec présence de cellules géantes et épithélioïdes avec quelques B. K.

Laffont, Montpellier et *Lafargue* [73] font une étude critique de *l'adénome du col.* Ils rappellent les définitions de Masson des 3 types de fertilité : fertilité embryonnaire, fertilité néoplasique sans fin et autonome, fertilité hyperplasique de cause irritative, et ils concluent qu'il faut distinguer l'adénome, vraie néoplasie, des noyaux adénomateux dus à une hyperplasie de cause inflammatoire.

II. — OVAIRES

1° Tumeurs liquides de l'ovaire.

Cabibel [15] apporte 27 observations inédites de *cysto-épithéliomes de l'ovaire,* tumeurs avec végétations endo- ou exo-kystiques. Caractérisées par une tumeur annexielle avec ascite, elles ont une évolution lente qui subit un coup de fouet au moment où les végétations envahissent le péritoine. Le traitement radiothérapique post-opératoire permet de sauver des malades n'ayant subi qu'une exérèse partielle.

Counseller et *Wellbrooks* [18] ont trouvé dans la littérature 43 cas d'*épithélioma spino-cellulaire développé dans un kyste dermoïde* de l'ovaire. A la clinique Mayo, leur fréquence a été de 1,7 %.

Villard et *Caillot* [40] ont observé 3 cas de dégénérescence maligne de kystes dermoïdes, dont 2 caractérisés par un épithélioma cellulaire à globes cornés.

Mériel et *Dieulafé* [28] ont observé la dégénérescence épithéliomateuse d'un kyste dermoïde de l'ovaire. Par places elle affectait le type de l'épithélioma massif; en d'autres points elle rappelait le séminome.

Denis et *Duplant* [21] apportent 2 cas de dégénérescence cancéreuse de kystes de l'ovaire et rappellent que la fréquence de celle-ci varie de 12 % (Cerné) à 14,88 % (Lejars).

Doher [22] étudie la *tuberculisation des kystes de l'ovaire.* Elle est due le plus souvent à l'extension par contiguïté ou par voie lymphatique d'une tuberculose tubaire ou péritonéale.

Le Goff [26] estime à 17 % la fréquence de la *bilatéralité des kystes dermoïdes de l'ovaire.* Il reste presque toujours des fragments de glande saine que le chirurgien doit respecter chez les femmes jeunes.

Chevenard [17] rappelle que les *formations kystiques ovariennes après hystérectomie* sont loin d'être rares. Elles proviennent d'ovaires entiers laissés, de moignons ovariens, de débris ovariens, d'ovaires surnuméraires. On trouve dans un cul-de-sac une tuméfaction douloureuse. Le traitement doit être d'abord physiothérapique.

2° *Tumeurs solides de l'ovaire.*

FIBROMES. — *Drecq* [23] rapporte une observation de fibrome de l'ovaire. C'est une tumeur rare qui s'observe de vingt à trente ans et a son point de départ dans le stroma fibreux de l'ovaire. L'ascite est très fréquente. L'évolution est variable, le plus souvent lente, pouvant atteindre vingt ans. Histologiquement on peut distinguer : le fibrome pur, le fibro-myome, l'adéno-fibrome colloïde.

OOPHOROMES FOLLICULAIRES (TUMEURS DE TYPE BRENNER). — Pour *Delannoy* et *Bédrines* [20], les 3 caractères fondamentaux de la tumeur de Brenner sont : la ressemblance de leurs cellules avec celles de la granulosa, la présence d'aspects pseudo-folliculaires et la condensation de la trame conjonctive au pourtour des éléments nobles.

Schiller [37] rapporte 6 observations de tumeurs de Brenner; dans l'une d'elles il trouve des connexions très intimes avec le rete. Pour lui leur sécrétion hormonale, la possibilité de leur dégénérescence, ne sont pas démontrées.

Wallart et *Scheidegger* [41] recommandent l'emploi de la coloration au trichrome de Masson pour mettre en évidence les détails microscopiques. Avec R. Meyer, ils admettent deux types de tumeurs de Brenner suivant que prédomine l'élément fibreux ou l'élément épithélial, mais dans les deux cas on trouve un épithélium mucipare. Bien que Mendelstamm les range dans les cancers, ils considèrent ces tumeurs comme bénignes.

FOLLICULOMES. — *Novak* et *Brawner* [32] ont rassemblé 38 cas de folliculomes de l'ovaire. Pour eux ces tumeurs dérivent des restes du mésenchyme embryonnaire. Les cellules granuleuses sécrètent de la folliculine et dans quelques cas de la progestine, ce qui explique que ces tumeurs déterminent : chez les enfants la menstruation précoce, chez les adultes des métrorragies, chez les femmes ménopausées le retour des règles. La malignité de ces tumeurs n'est pas grande; cependant, 9 sur 32 opérées ont présenté des récidives ou des métastases.

G. Müller [29] a observé un folliculome chez une femme de quarante-neuf ans. La tumeur, d'un volume très anormal, provoque le retour des règles. A côté de dispositifs folliculaires on y trouva des cellules groupées en cordons très grêles et enchevêtrés.

LUTÉOMES. — *Wills* et *Romano* [43] rassemblent 4 nouveaux cas de lutéome (tumeur individualisée par Glynn en 1920) dont un personnel qui se caractérisa par une aménorrhée de neuf mois. Trente-six jours après l'ablation, la menstruation reparut. Dans le cas de Wolfe la tumeur était bilatérale; dans celui de Cosaseco l'aménorrhée datait de huit ans.

EPITHÉLIOMAS DE L'OVAIRE. — *Leroux, Leuret* et *Weinroth* [27] classent en 3 groupes les cellules épithéliales des tumeurs ovariennes : 1° Cellules granuleuses qui ressemblent aux cellules des follicules normaux, et qui sont soit sombres, soit claires. 2° Cellules cubiques, soit unistratifiées, soit pluristratifiées et aplaties, soit tapissant des végétations et très tassées, rappelant les cellules cylindriques indifférenciées. 3° cellules

cylindriques, indifférenciées unistratifiées, indifférenciées multistratifiées, ou sécrétantes. Le plus souvent on rencontre les trois types de cellules avec des formes de transition.

CANCERS SECONDAIRES DE L'OVAIRE. — *Chavanaz* [16] admet la théorie de la propagation péritonéale directe dans le cas de tumeur de Krükenberg. Ces tumeurs sont à structure glandulaire ou conjonctive prédominante, ou enfin mixtes; elles sont en général mobiles.

Vaptzaroff [39] distingue 3 types de tumeurs de Krükenberg, pseudo-fibro-sarcomateux, adéno-sarcomateux et mixte.

Crousse et *Dupont* [19] en ont observé 9 cas; ils recommandent d'explorer le tube digestif au cours de toute ovariectomie pour cancer.

Warren et *Macomber* [42] rapportent 41 cas de cancers secondaires de l'ovaire. Les métastases sont plus fréquentes dans les ovaires en activité. Dans leur série, le point de départ mammaire a été aussi fréquent que le gastro-intestinal.

Sampson [36] étudie la genèse des épithéliomas des trompes et des ovaires secondaires aux épithéliomas du corps utérin. Il admet 3 voies d'envahissement : tubaire, péritonéale et lymphatique.

III. — ORGANES GÉNITAUX EXTERNES

Vagin.

Davis [102] a étudié les résultats des injections de substance œstrogène dans la vaginite sénile. Elles provoquent la restauration de l'épithélium, la guérison des ulcérations, la disparition des signes inflammatoires. Au bout de quatre à six semaines, il y a retour au type sénile de la muqueuse, mais sans récidive des signes. Les signes de réparation histologique sont : l'augmentation de la teneur en glycogène et la prolifération des cellules basales.

Montanari [111] décrit sous le nom de colpo-hyperplasie kystique la vaginite emphysémateuse caractérisée par la présence de vésicules perlées contenant du liquide citrin, séro-hématique, ou des gaz.

Vulve.

Kettron et *Ellis* [108] posent la question des rapports du *kraurosis vulvæ* et de la sclérodermie. Dans un pourcentage considérable de cas les changements dégénératifs du conjonctif sont identiques à ceux caractéristiques de la sclérodermie à taches blanches. Si ces aspects ne sont pas plus fréquents, c'est que la dégénérescence des faisceaux collagènes est masquée par l'apparition d'un tissu scléreux et inflammatoire dû à divers irritants locaux. Le tissu vulvaire paraît d'ailleurs particulièrement susceptible de donner lieu à des aspects de dégénérescence du tissu de soutien.

La leucoplasie peut être produite soit par des processus dégénératifs du conjonctif, soit par macération de l'épiderme hyperkératosique, soit par les deux.

Adair et *Davis* [101] estiment le terme de dermatite chronique atrophique de la vulve préférable à ceux de kraurosis, leucoplasie ou leucokraurosis. Il caractérise un état précancéreux, car dans plus de 50 % des cas la dégénérescence maligne survient. La radiothérapie, la section du nerf honteux, le traitement hormonal, ne donnent pas de résultat durable, qui ne peut être apporté que par la vulvectomie.

Schreiner et *Wehr* [114] ont réuni 118 cas de *cancer de la vulve* dont 115 épithéliomas et 3 adéno-carcinomes. Dans 62 % des cas les ganglions étaient envahis. La vulvectomie avec ablation des ganglions régionaux donne les meilleurs résultats. Sur 72 cas datant de plus de cinq ans, 13 seulement ont eu une survie excédant cinq ans, mais 8 seulement sans récidive (= 11 %).

Clitoris.

Kriss [109] a observé 3 cas de cavernite aiguë du clitoris dont un a été résolutif, tandis que 2 s'abcédaient.

Feraco [105] rapporte un cas de tumeur dorsale kystique du clitoris, tapissée par un épithélium cylindrique qui lui fait penser qu'il s'agit d'une lésion développée aux dépens de reliquats du corps de Wolff.

P. MOULONGUET, J. BAUMANN et SUIRE.

II. — GLANDE MAMMAIRE

Mis à part quelques travaux purement histologiques, — qui concernent certaines variétés rares de cancer, la maladie de Paget, la valeur pronostique de l'histologie dans les tumeurs malignes, — la dominante, dans les publications anatomo-pathologiques de ces derniers mois, est une tentative d'interprétation biologique des lésions mammaires et surtout des lésions tumorales ou dites telles.

C'est l'étude de l'influence des hormones sur la production des tumeurs bénignes et des cancers, l'évolution des greffes, les rapports entre tumeurs bénignes et malignes.

1° FAITS EXPÉRIMENTAUX

a) *Rôle des hormones.*

D'importants travaux de *Pallot* [192] essaient de débrouiller l'action complexe sur la glande mammaire de la folliculine et de la progestine. On sait que Courrier, comme d'ailleurs d'autres auteurs, admet que les deux hormones ont la même action sur la mamelle; mais dans toutes les expériences, il faut toujours se méfier que les extraits lutéiniques contiennent de la folliculine. Pallot, expérimentant sur la lapine adulte vierge, montre que, au bout de six semaines, la réponse à la folliculine est irrégulière, sans lobulation précise, qu'il n'y a pas de développement supé-

rieur au développement pubéral. Le corps jaune isolé n'a pas d'action. Par contre, l'association folliculine-lutéine détermine un développement des acini avec sécrétion de colostrum et modification du stroma par phénomènes vaso-moteurs. La pré-hypophyse surajoutée détermine un développement complet avec sécrétion lactée. Dans l'ensemble, chez la lapine castrée, le rôle de chacune des hormones est comparable.

Ces notions expérimentales expliquent les conclusions thérapeutiques de *Dahl-Ilversen* [147] qui préconise le traitement de la maladie kystique par la folliculine puisqu'elle se réduit, selon lui, à un excès de sécrétions lutéiniques. Il rapporte des observations personnelles tout à fait probantes et confirmées d'ailleurs par d'autres travaux (Leriche, Cutler, Taylor).

C.-F. Geschickter, D. Lewis et *C.-G. Hartmann* [162] soulignent l'analogie qui existe entre la gynécomastie, l'hypertrophie virginale et le fibro-adénome. Expérimentalement chez le singe mâle, ils ont produit un processus comparable à celui de la gynécomastie humaine, avec des dose d'œstrine variant de 2.000 à 5.000 U. R. Ils admettent ainsi que la gynécomastie humaine serait due à une hyperstimulation prolongée de la glande mammaire par l'hormone œstrogène. L'hypertrophie virginale de la femme reconnaîtrait une pathogénie analogue, de même que le fibro-adénome. En effet, un fibro-adénome associé à une hypertrophie virginale contenait plus de 5 U. R. par gramme de tissu. De même, dans la maladie kystique, les quantités d'œstrine sont encore plus élevées. Ce travail est d'autant plus intéressant qu'il est richement illustré et accompagné d'une abondante bibliographie.

Lacassagne [174], continuant ses si intéressantes recherches, conclut dans un article d'ensemble à la fréquence des adéno-carcinomes chez des lignées de souriceaux à qui l'on injecte de la folliculine à partir de leur naissance : 11 sur 12 mâles. L'injection de folliculine crée d'ailleurs, chez le souriceau mâle, une hyperplasie mammaire manifeste. Ainsi semble-t-il bien que l'adéno-carcinome chez cet animal soit le résultat d'une excitation prolongée qu'exerce la folliculine sur la cellule de la glande mammaire. Néanmoins, cette action hormonale est inégale pour des souches différentes. Il semblerait qu'elle tende aussi à créer un état de prédisposition héréditaire.

L. Cheatle [144] souligne la ressemblance entre les faits expérimentaux de Lacassagne et l'évolution cancéreuse de la maladie de Schimmelbusch. Celle-ci commence, en effet aussi, par une hyperplasie épithéliale desquamative des canaux et, parfois, des acini. Les canaux se remplissent de cellules de colostrum et deviennent kystiques. Si l'évolution continue, le cancer apparaît.

L'action de l'œstrine pourrait même être locale. *Burrows* [142] traite une souris castrée par des applications d'œstrine. Cent soixante-quinze jours après le début du traitement, une tumeur apparaît dans la région axillaire droite. Cette tumeur extirpée est greffée dans l'aine droite. Cinquante-huit jours après, la greffe a pris et l'autopsie montre qu'elle a pénétré la paroi abdominale, infiltré le péritoine, les organes pelviens et même donné des métastases pulmonaires, qui ont les caractères histologiques de la tumeur primitive.

b) *Les greffes.*

La greffe des tumeurs bénignes du sein est particulièrement à l'ordre du jour. *Heiman* [167] montre que les auto-greffes chez les animaux à qui on a extirpé des fibro-adénomes, poussent avec une grande vigueur. Ils ne rétrocèdent pas spontanément. Dans ce tissu tumoral, contrairement à ce qui est dans les tumeurs malignes, il existe une diminution considérable de Na et K et une augmentation de Ca. La greffe du fibro-adénome chez de très jeunes rats montre une tendance à la disparition des éléments glandulaires et à la prolifération des éléments fibroblastiques. Pendant la grossesse, il y a augmentation rapide de l'évolution de la tumeur. La transplantation de la tumeur n'est pas un caractère de malignité. Néanmoins, 3 sur 6 fibro-adénomes qui ont été transplantés sur plusieurs générations prolifèrent activement et prennent la morphologie du sarcome d'ailleurs greffable.

Mais sur ce dernier point de la transformation sarcomateuse des fibro-adénomes transplantables du rat blanc, les travaux de *Ch. Oberling, M. Guérin* et *P. Guérin* [189] sont encore bien plus suggestifs. Ces auteurs ont observé 14 cas. Les caractères morphologiques (richesse cellulaire, anomalies nucléaires, envahissement, ulcération de la peau, destruction du fibro-adénome) et biologiques (croissance accélérée de la tumeur, récidives, succès chez le mâle non castré à l'inverse du fibro-adénome qui ne « pousse pas ») semblent bien démontrer qu'il s'agit réellement de sarcomes.

La fréquence de la transformation est de 23 %. Elle est rapide et non graduelle par passages successifs. Son mécanisme est encore imprécis. Cependant, la transformation sarcomateuse semble se manifester surtout dans les cas où l'évolution de la tumeur fibro-adénomateuse est particulièrement prolongée. (On aurait peut-être tort, comme l'ont fait certains auteurs, de superposer cette notion à la pathologie humaine et de penser que la longue évolution du fibro-adénome chez la femme pourra favoriser sa transformation maligne : d'abord parce que le sarcome est très rare chez la femme, ensuite parce que l'apparition du sarcome *spontanément* sur un fibro-adénome mammaire du rat est exceptionnelle.)

2° HISTO-PATHOLOGIE DES TUMEURS BÉNIGNES

Tous les auteurs s'accordent à « reléguer dans le pot-pourri d'une phraséologie désuète le terme de *mastite chronique* », comme le dit *Whitehouse* [205]. Pour cet auteur, se sont des troubles du fonctionnement de la glande — en dehors de la lactation — qui expliquent les modifications de l'épithélium et du stroma. Celles-ci sont le résultat d'une hyperstimulation cyclique répétée par l'hormone lutéinique. Les lésions seraient le résultat d'une insuffisance du drainage physiologique, d'une stase périodique, d'une absorption incomplète des produits de l'activité cyclique de la glande. D'où le terme de *cyclomastopathie* qu'emploient *R.-L. Oliver* et *R.-C. Major* [191]. Ces auteurs notent que l'*eccyclomastome* est plus fréquente chez les blancs que chez les noirs. La lésion est tantôt diffuse, tantôt nodulaire et l'encapsulation serait alors un phénomène mécanique.

Bien qu'il s'agisse de la même lésion, il est plus fréquent que la lésion soit unique plutôt que de la voir généralisée comme dans la classique maladie de Reclus, laquelle ne constitue qu'un cas particulier et non pas une entité biologique. *Planson* [196], qui fait un travail d'ensemble sur cette question, souligne que cette maladie n'est pas une lésion pré-cancéreuse, bien qu'on la trouve très souvent (21 fois sur 100) en marge des lésions du cancer et que dans deux cas il ait observé, comme d'ailleurs nombre d'auteurs, une transformation maligne de la maladie de Reclus.

Fraenkel [155] essaie de préciser la place nosographique du fibro-adénome péri-canaliculaire. A l'aide de 240 coupes sériées, il montre que le fibro-adénome est une formation bipolaire et non point unipolaire comme les blastomes, selon Ribbert et Borst. Aussi, nie-t-il la nature tumorale du fibro-adénome. Par contre, *Graner* et *Robinson* [163] en font une tumeur sous ce prétexte de la transformation possible en adéno-sarcome. Il semble vraiment que ce ne soit pas là un argument solide. Plus intéressante, dans la thèse opposée, est l'opinion de *Moran* [187] qui met en évidence que, pendant la grossesse et la lactation, on observe les mêmes modifications dans la « tumeur » et dans la glande mammaire, ce qui semble bien montrer que le fibro-adénome fait encore partie intégrante de la glande mammaire et reste sensible aux influences hormonales.

Du point de vue de la morphologie pure, beaucoup d'auteurs ont discuté la valeur des réactions giganto-cellulaires que l'on rencontre dans les lésions du sein. *Faber* et *Rottenstein* [152] ont étudié les cellules géantes que l'on trouve dans les mastites chroniques au milieu de nodules inflammatoires complexes : certaines de ces cellules sont constituées par une fusion d'éléments épithéliaux glandulaires, d'autres proviennent de cellules conjonctives et sont de véritables cellules à corps étrangers.

3° RAPPORTS ENTRE TUMEURS BÉNIGNES ET MALIGNES

La plupart des auteurs s'accordent à souligner que seuls les cystadénomes sont capables de dégénérescence maligne, assez fréquente d'ailleurs. *Haguenauer* [165] classe les tumeurs bénignes en : tumeurs fibro-épithéliales, kystes (petits ou grands) accompagnés de sclérose, et enfin cystadénomes. Ce sont ces cystadénomes, surtout lorsqu'ils sont papillifères comme le dit *Ohmura* [190], qui sont fréquemment la source d'évolutions néoplasiques constituant alors des cysto-épithéliomas. *Gabrielli* [156] souligne aussi la fréquente évolution des kystes en cancers.

Plus intéressante et plus neuve est la notion de « tumeur-limite » qu'apporte *Bloodgood* [139]. Cet auteur rappelle les notions couramment admises : si au cours de l'intervention, l'examen histologique extemporané répond bénin, on referme; s'il répond malin, on enlève.

Or, l'auteur commence à s'apercevoir que lorsque la tumeur est maligne et ne dépasse pas les dimensions d'une pièce de 5 cents et que cette tumeur a été découverte un mois auparavant au plus, l'excision locale doublée de radiothérapie ont toutes les chances d'avoir le même résultat qu'une intervention radicale. Les tumeurs-limites sont en général bénignes, d'après l'expérience de l'auteur qui remonte à 1892. La plupart des malades porteuses de ce type de tumeur ont survécu de six à quarante-

deux ans, sans présenter ni récidive cutanée ni métastase viscérale. Cette notion paraît donc très importante pour l'anatomo-pathologiste appelé à donner un avis au cours de l'intervention..... Elle n'est peut-être pas sans danger, surtout en ce qui concerne la notion de la date d'apparition.

4° MALADIE DE PAGET

Les travaux récents paraissent s'accorder de plus en plus pour interpréter la lésion mamelonnaire dite « de Paget » comme le résultat d'une tumeur maligne. *Yomoichi Kon* [206] en fait une étude complète à propos de 3 cas. On retrouve des cellules cancéreuses au niveau de la surface d'érosion eczémateuse de la peau, mais les lésions néoplasiques sont beaucoup plus importantes dans les canaux galactophores. Les lésions de Paget seraient dues, selon cet auteur, à une prolifération lente sous-épidermique des cellules cancéreuses. Pour lui, les cellules de Paget seraient des cellules néoplasiques altérées.

Dans un cas où les lésions cliniques étaient minimes, *Pautrier* et *Woringer* [193] ont trouvé également des lésions épithéliomateuses du canal galactophore. *Louste* et *Caillian* [181] montrent, à propos de 4 observations, que la dyskératose n'est pas du tout un état pré-cancéreux. Le point de départ du néoplasme est, selon eux, toujours profond, mais variable : canaux galactophores, glandes sébacées, glandes sudoripares. Pour ces auteurs, il n'y a aucun point de passage entre la cellule dyskératosique et la cellule de Paget.

5° CANCER

Parmi les nombreux travaux d'ordre général qui ont paru sur les tumeurs malignes, et qui n'ont pas à trouver place ici, l'anatomo-pathologiste retiendra surtout les formes rares. Pour *Mandl* [182] ce sont la mastite carcinomateuse, le cancer en cuirasse et l'érysipèle carcinomateux. *Lee, Hauser* et *Pack* [176] étudient le cancer qu'ils appellent « gélatineux », de préférence à l'épithète colloïde. Cette forme ne se rencontre que dans 1 à 2 % des cas. Elle reconnaîtrait diverses origines possibles que les auteurs classent ainsi : 1° carcinome primitif gélatineux dans lequel prédomine la substance gélatineuse à l'intérieur de formations kystiques ; 2° cancers banaux du sein avec dégénérescence gélatineuse partielle; 3° cancers myxoïdes; 4° cancers mucoïdes. Dans ces derniers, la substance provient directement de cellules néoplasiques. Pour les autres variétés, l'origine est discutée. Les auteurs se rallient à l'opinion d'une origine épithéliale qui est, tout au moins pour eux, de beaucoup la plus fréquente.

L'évolution serait semblable à celle de tous les cancers, sauf lorsque presque toute la tumeur est gélatineuse : dans ce cas la malignité est moindre. La tumeur gélatineuse a cet autre caractère de donner une sensation particulière au doigt « comme si quelque chose avait éclaté soudainement dans la glande, provoquant l'arrivée de liquide sous tension dans les espaces interstitiels » (signe de Halstead). Lorsqu'elle est complètement gélatineuse, elle est claire à la transillumination. Elle est souvent très volumineuse et adhère peu à la peau.

A propos de la structure d'une autre forme rare, la mastite carcinomateuse, *Hartmann, Bertrand-Fontaine* et *P. Guérin* [166] montrent que cette entité ne correspond pas à une variété anatomique spéciale du cancer du sein. On trouve en effet des épithéliomas méga-cellulaires, colloïdes, à cellules indépendantes, etc. Cet aspect clinique est donc une modalité évolutive correspondant à la dissémination des éléments tumoraux dans toute la glande. Les auteurs soulignent, d'un autre point de vue, la nécessité de faire précéder l'intervention chirurgicale de radiothérapie.

La valeur de l'histologie pour le pronostic est extrêmement discutée. *Garnier* [158] trouve que la mucicarminophilie est de bon pronostic. Il n'admet pas qu'elle soit due uniquement à des sécrétions cellulaires. *Ebhardt* [150] divise les cancers du sein en 3 groupes :

Groupe 1 : Tumeurs à morphologie cellulaire homogène, cellules mûres égales, présentant des signes minimes de développement, étant donné la pénurie des mitoses et des anomalies nucléaires. Des groupes de cellules sont entourés par une capsule conjonctive dont l'effraction par les éléments tumoraux est rare.

Groupe 3 : A ce groupe s'oppose le néoplasme proliférant en tous sens, à cellules embryonnaires, différentes les unes des autres. Les mitoses sont très fréquentes. Il existe de multiples aspects dégénératifs. L'encapsulation conjonctive manque.

Groupe 2 : Il existe enfin un groupe intermédiaire constitué par des formes de transition.

L'auteur constate un rapport entre l'évolution clinique et le tableau histologique et conclut à l'importance du fondement histologique du pronostic.

Retenons quelques chiffres intéressants indiquant le pourcentage de malades en survie cinq ans après l'acte opératoire, avec absence de récidives et de métastases :

Groupe	1	59,3 %
—	2	33 1/3 %
—	3	17,7 %

Par contre, *Siemens* [200] conteste vivement la valeur du « malignogramme » de Hueper établi en vue de prévoir l'évolution du cancer selon les caractères histologiques: degré de différenciation et d'altération nucléocellulaire, intensité de la stroma-réaction, vascularisation, etc. Pour lui, le pronostic de survie, ainsi édifié, est souvent démenti par l'évolution.

Enfin, certains auteurs décrivent des métastases rares ou très tardives, en particulier dans les squirrhes : envahissement des parois intestinales et gastriques, déterminant par exemple des sténoses intestinales (*Hindse-Nielsen* [169], *Baumann* [137]). Un autre fait anatomique curieux est signalé par *Spies, Adair* et *Jobe* [201] : chez une malade on avait pratiqué une greffe d'un lambeau épidermo-dermique de la face antérieure de la cuisse dans la cicatrice de mammectomie. Or, au niveau de la cuisse apparut deux mois plus tard un nodule métastatique. Les auteurs nient qu'il ait pu s'agir d'un ensemencement. Ils pensent qu'il y a eu en ce point précis, et peut-être à cause du traumatisme chirurgical, une métastase anormalement précoce : d'autres ne survinrent que plus tard, au cours d'une généralisation.

RENÉ HUGUENIN et P. ISIDOR.

SOCIÉTÉ ANATOMIQUE DE PARIS

(106e ANNÉE)

Séance du 7 mai 1936.

Présidence de M. ROUVIÈRE.

SOMMAIRE

COMMUNICATIONS

Anatomie.

VANDENDORPE (F.). — Structure de l'artériole pulmonaire chez l'homme. 652

VANDENDORPE (F.). — Apparition de la substance métachromatique interstitielle dans les ménisques du genou chez l'homme..... 653

Anatomie pathologique.

ISIDOR (P.) et MEUNIER (J.). — Volumineuse tumeur polykystique du carrefour sous-hépatique (Tératome entodermique ou tumeur des conduits excréteurs du pancréas ?).. 656

ISIDOR (P.) et MEUNIER (J.). — Un cas d'infarctus massif de l'utérus chez une femme de soixante-huit ans 658

LE LORIER (V.) et ISIDOR (P.). — Granulome par corps étrangers de l'ovaire droit. Appendicite chronique 654

WAREMBOURG (H.) et DRIESSENS. — Etude histologique de l'intoxication par le jaune d'acridine..... 656

COMMUNICATIONS

STRUCTURE DE L'ARTÉRIOLE PULMONAIRE CHEZ L'HOMME

par

F. Vandendorpe.

Les artères pulmonaires ont, à calibre égal, une structure différente des artères de la grande circulation. D'une façon générale, les artères de type élastique sont plus musculaires, et par contre les artères musculaires présentent plus de fibres élastiques que les artères du corps. Ainsi les différences entre les deux types d'artères sont moins tranchées.

Nous avons cherché si, dans la structure des artérioles, on notait également des différences. Auparavant une remarque préjudicielle s'impose. Le terme artériole est différemment compris suivant les auteurs. Dans la littérature allemande (Benninghof), il ne s'applique qu'au segment immédiatement pré-capillaire. C'est un vaisseau qui ne possède pas de lame élastique interne, mais une membrane fondamentale analogue à celle des capillaires. En outre les fibres musculaires ne sont pas ordonnées : elles sont éparses. Les auteurs français appellent artériole un vaisseau possédant entre autres éléments une lame élastique interne et une seule couche de fibres musculaires lisses habituellement continue, mais quelquefois disposée en anneau. Cette dernière terminologie est consacrée, nous l'adopterons; nous appellerons segment pré-capillaire le segment compris entre une telle artériole et le capillaire.

Sato (1926) décrit de la manière suivante la transition entre l'artériole et le capillaire. Les artérioles de 100 μ possèdent encore leurs trois tuniques. La lame élastique interne est épaisse, la musculature est composée d'une couche de fibres lisses avec quelques lamelles élastiques. Il existe en dehors une élastique externe lamelleuse. De 90 à 40 μ la musculature disparaît. Les deux lames élastiques internes et externes fusionnent. Il y a donc un segment pré-capillaire uniquement élastique dont la largeur ne dépasse pas 40 μ. Pour Miller (1893) le segment pré-capillaire est large de 80 μ.

Cherchant à vérifier ces données, nous avons examiné les poumons de deux suppliciés jeunes. Les coupes en série colorées soit au carmin chlorhydrique Weigert, soit à la triple coloration Weigert-hémalun picro-ponceau, nous ont permis de suivre le vaisseau.

Prenons une artériole de 50 μ. La médiane est limitée en dedans par une lame élastique interne formant une membrane complète. Elle comporte une seule assise de fibres musculaires lisses transversales, entre lesquelles courent de rares fibres élastiques. L'artériole est entourée d'une lame élastique externe qui d'ordinaire l'engaine complètement. Pourtant, lorsque le vaisseau est en contact étroit avec l'épithélium de la bronchiole

de transition, cette lame devient fragmentaire et se scinde en rubans et fibres. En dehors de la lame externe, on peut trouver des fibres conjonctives, mais éparses. D'ailleurs, fréquemment, des fibres élastiques se détachent de la limitante élastique externe et se perdent dans les parois alvéolaires.

Si l'on suit une telle artériole, on voit décroître insensiblement la musculeuse : les deux lames élastiques se rapprochent et fusionnent enfin. Cet accolement se produit sur des artérioles entre 15 et 30 μ. Dès lors est constitué le segment pré-capillaire, amusculaire limité en dehors par une lame élastique. Ce terme de lame n'est plus tout à fait exact : ce sont plutôt des rubans élastiques disposés longitudinalement en formation serrée.

Ce segment pré-capillaire élastique est large de 15 à 30 μ. Sa longueur varie. Assez souvent, il se bifurque avant de se terminer.

Nos constatations confirment l'existence d'un pré-capillaire uniquement élastique. Ce segment paraît caractéristique des artérioles pulmonaires : rien de semblable n'a été décrit à notre connaissance dans les artérioles d'autres organes. D'ailleurs, d'une façon générale, les dispositifs élastiques sont plus marqués dans les artérioles pulmonaires : il faut noter la persistance sur des artérioles de petit calibre des deux limitantes élastiques fortement dessinées.

Notre description diffère de celle de Sato en un point que nous voulons souligner. Nous avons trouvé la largeur du segment pré-capillaire variant entre 15 et 30 μ. Ces chiffres sont ceux qu'on admet en général pour les artérioles du corps en voie de capillarisation.

(Travail du Laboratoire d'Histologie de la Faculté de Médecine de Lille.)

APPARITION DE LA SUBSTANCE MÉTACHROMATIQUE INTERSTITIELLE DANS LES MÉNISQUES DU GENOU CHEZ L'HOMME

par

F. Vandendorpe.

Les ménisques du genou sont décrits, suivant les auteurs, comme constitués soit de tissu fibro-cartilagineux, soit de tissu chondroïde. Ceci est dû à l'imprécision des limites entre ces deux tissus. Pour Schaffer, la distinction réside uniquement dans les propriétés de la cellule, rétractile dans le cartilage, non rétractile dans le tissu chondroïde.

Retterer, qui a étudié les ménisques de nombreux mammifères, les a décrits formés de faisceaux collagènes, entre lesquels on trouve des cellules hyalines dont la capsule métachromatique présente des rallongements ramifiés. Pour Schaffer le ménisque du genou appartient au tissu chondroïde.

Chez l'enfant, jusqu'à l'âge de deux ans, le ménisque est formé de

faisceaux conjonctifs courant parallèlement au grand axe, en s'entrecroisant de temps à autre sur la ligne médiane. Entre ces faisceaux tendineux sont disposées des cellules tendineuses en nombre considérable. A cet âge donc, le ménisque est entièrement fibreux. Des vaisseaux le pénètrent qui viennent de sa face capsulaire. D'autres courent longitudinalement le long du bord libre.

Chez l'homme adulte l'aspect général a complètement changé. Il y a maintenant fort peu de cellules : elles sont rondes ou ovalaires, hyalines, encapsulées. Les vaisseaux ont disparu. L'élément prédominant reste le tissu fibreux, mais il est enrobé dans une substance interstitielle qui apparaît nettement, car elle colore métachromatiquement par le bleu de toluïdine ou la thionine.

La métachromasie a été étudiée en employant des solutions soit concentrées (0,5 %), soit très diluées (1 pour 20.000). Dans le premier cas, la coloration doit être suivie d'une petite différenciation prolongée dans l'eau. La seconde méthode nous paraît préférable.

Sur une coupe transversale, c'est vers la capsule et au centre même du ménisque qu'on trouve la substance interstitielle qui forme deux plages. De là elle s'étend en réseau entre les faisceaux conjonctifs jusqu'au bord libre qu'elle n'atteint pas. De même elle demeure à quelque distance de la face fémorale du ménisque. Par contre, elle arrive jusqu'à la face tibiale, au moins en une région qui correspond au point le plus convexe.

Cette substance est quasi inexistante à la naissance. Elle commence à apparaître vers l'âge de deux ans. Chez l'adulte, elle est bien développée, mais il y a des différences individuelles assez importantes : tantôt il n'existe qu'une plage centrale, tantôt presque tout le tissu conjonctif est enrobé par la substance interstitielle. Sans doute l'excitation fonctionnelle règle ces variations. Le ménisque du vieillard redevient presque complètement fibreux.

Récememnt Lison a attiré l'attention sur la valeur de la métachromasie. Celle-ci serait en réalité une réaction histochimique spécifique des esters sulfuriques qui forment le groupe prostétique des muco-protéines. On peut donc affirmer que cette substance interstitielle se rapproche, si elle n'en est pas l'homologue, de la substance fondamentale du cartilage.

(Travail du Laboratoire d'Histologie de la Faculté de Médecine.)

GRANULOME PAR CORPS ÉTRANGERS DE L'OVAIRE DROIT. APPENDICITE CHRONIQUE

par

V. Le Lorier et P. Isidor.

Les processus réactionnels des annexes utérines en présence de corps inertes n'ont fait l'objet que de peu de recherches. La pratique courante de l'hystérosalpingographie au lipiodol a cependant fait l'objet d'un

travail tout récent de Proust et Parat. Les auteurs ont constaté que les gouttelettes de lipiodol demeurant dans les trompes provoquent une réaction phagocytaire intense, réalisant un véritable granulome par corps étrangers. Nous avions pu nous-même, dans des cas non publiés, faire les mêmes constatations.

Nous apportons aujourd'hui une observation qui nous semble particulièrement démonstrative du pouvoir réactionnel du parenchyme ovarien, et de la corrélation qui peut exister entre les inflammations appendiculaires et les réactions annexielles.

OBSERVATION CLINIQUE. — Mme L..., vingt-deux ans, employée de bureau, sans antécédents pathologiques.

Elle a eu une première grossesse terminée par un avortement provoqué au terme de six semaines, le 26 décembre 1935.

Elle vient consulter, le 23 janvier 1936, pour des pertes sanglantes prolongées.

A l'examen, on note que l'utérus est un peu gros, en direction normale, rejeté un peu vers la droite par une collection latérale gauche du volume d'une orange, peu douloureuse au toucher. Le 29 janvier, la malade présente toujours un écoulement sanglant. L'utérus est un peu gros. A l'examen, on retrouve la tumeur gauche, grosse comme une pêche, très régulièrement arrondie et rigoureusement indolore. Elle est mobile, rénitente et semble bien être un kyste de l'ovaire.

Intervention le 31 janvier 1936 : Laparotomie médiane sous-ombilicale. On tombe en plein péritoine libre. Les annexes droites sont manifestement kystiques. L'ovaire, de ce côté, est gros comme une prune et renferme plusieurs kystes. Ceux-ci sont ouverts, une partie de leur coque est extirpée et l'on s'efforce de conserver le plus possible de ce parenchyme ovarien de médiocre qualité en raison de l'âge de la femme. Du côté gauche, le kyste perçu cliniquement est intra-ligamentaire. Après ligature de la trompe, prise contre l'utérus, du ligament rond au même niveau et du pédicule utéro-ovarien, on ouvre le bout supérieur du ligament large en arrière de la trompe. La décortication du kyste est malaisée en raison de nombreuses adhérences.

En allant vérifier l'appendice, on constate qu'il est le siège manifeste d'une importante inflammation chronique. Il adhère assez fortement à la paroi postérieure de l'excavation. Il est très long et c'est vraisemblablement lui qui est le point de départ de l'inflammation chronique qui a abouti à la dégénérescence kystique et inflammatoire de l'ovaire droit.

Après libération des adhérences, on en fait l'ablation.

Fermeture de la paroi en 3 plans. Suites opératoires normales.

EXAMEN HISTOLOGIQUE DES FRAGMENTS DE L'OVAIRE DROIT. — La couche corticale de l'ovaire est remaniée profondément par un processus inflammatoire chronique que signent l'hyperplasie fibreuse et l'infiltration lymphocytaire diffuse. Cette région est parsemée par de multiples éléments plasmodiaux dont les noyaux se groupent irrégulièrement. Ces éléments, tantôt ovalaires, tantôt à bords déchiquetés, réalisant les formes les plus variées, sont soit isolés dans le parenchyme inflammatoire, soit au centre de formations épithélioïdes.

Ces formations se retrouvent sur des tractus fibreux, accolés contre la surface de l'organe et qui paraissent bien être des fragments d'adhérences.

En parcourant les préparations, on distingue, inclus dans les cellules géantes, des corps bâtonnoïdes ou ovalaires tantôt amorphes, tantôt présentant la structure de débris végétaux. Certains d'entre eux prennent une coloration bleue après passage de la coupe au lugol (1).

(1) Il est superflu de souligner que nous avons éliminé les lésions nodulaires spécifiques, en l'absence de tous caractères cliniques, histologiques et bactériologiques.

Il est classique d'observer la coexistence de lésions inflammatoires de l'appendice et des annexes utérines droites. P. Segond a, le premier, souligné le « flirt » appendiculo-ovarien. Dans un cas de Quénu l'appendice perforé venait s'ouvrir dans le pavillon de la trompe droite. Gaudier rapporte une observation où l'appendice adhérait au pavillon tubaire. Cet appendice était perforé à sa base et avait déterminé un écoulement fécaloïde par le col utérin.

Cependant, J.-L. Faure et Siredey, dans leur Traité de Gynécologie médico-chirurgicale, pensent que la fréquence même des lésions inflammatoires tubo-ovariennes ne permet pas d'associer les deux lésions dans une même pathogénie.

L'existence d'adhérences appendiculo-ovariennes avec appendicite chronique, la présence d'un véritable granulome par corps étrangers de l'ovaire, la mise en évidence de corps végétaux dans les plasmodes, nous est une preuve, que nous croyons convaincante, du pouvoir réactionnel du stroma ovarien envers l'inflammation appendiculaire.

(Laboratoire d'Anatomie pathologique de la Maternité de Port-Royal. Professeur V. Le Lorier.)

ÉTUDE HISTOLOGIQUE DE L'INTOXICATION PAR LE JAUNE D'ACRIDINE

par

H. Warembourg et J. Driessens.

(Ce travail paraîtra, en Mémoire original, dans un prochain numéro des ANNALES D'ANATOMIE PATHOLOGIQUE.)

VOLUMINEUSE TUMEUR POLYKYSTIQUE DU CARREFOUR SOUS-HÉPATIQUE (TÉRATOME ENTODERMIQUE OU TUMEUR DES CONDUITS EXCRÉTEURS DU PANCRÉAS ?)

par

P. Isidor et J. Meunier.

OBSERVATION CLINIQUE. — Mme B..., âgée de quarante-six ans, est admise d'urgence à l'Hôpital de Saint-Germain-en-Laye, avec le diagnostic de kyste abdominal rompu.

Cette malade, qui avait constaté depuis longtemps les dimensions anormales de son abdomen, était venue consulter. On l'avait engagée à se faire opérer.

Le 11 mai 1935, vers 20 heures, elle ressent brusquement une douleur brutale. Elle a l'impression que « son ventre se déchire ».

Le lendemain, la douleur, un peu atténuée, n'a pas entièrement disparu; par contre, la malade ressent une violente douleur dans le bras droit.

A son entrée, on constate que le bras droit est plus froid que le gauche et qu'il est cyanosé. Cette cyanose s'étend dans la région anti-brachiale et est particulièrement intense sur les ongles. En outre, il existe une plaque ecchymotique sur la face dorsale de la main droite.

La malade, pléthorique, est généralement hypertendue (max. 29 au Vaquez). A son entrée, la tension tombe rapidement à 21, puis à 19-12. Le pouls est faible. Elle ne présente ni vomissement, ni arrêt des gaz.

L'abdomen, très volumineux et très tendu, se révèle parfaitement souple à la palpation. Il est mat dans son ensemble. Cette matité, qui se déplace avec les mouvements de la malade au niveau de l'hypocondre gauche, paraît plus fixe et plus franche à droite.

Intervention : Laparotomie médiane sus et sous-ombilicale. On tombe sur une tumeur libre dans l'abdomen, présentant l'aspect d'un volumineux kyste de l'ovaire. Mais on constate aussitôt que son pédicule est situé sur le carrefour sous-hépatique.

La cavité péritonéale est remplie par un liquide brun verdâtre provenant du kyste qui est perforé sur sa face postérieure. Malgré le pertuis, le kyste est encore tendu et son volume peut être comparé à celui d'un gros melon. On le ponctionne avant de poursuivre son extirpation.

La surface externe de ce kyste présente des adhérences étendues sur l'antre pylorique, le premier duodénum et le grand épiploon. Elles sont libérées assez facilement et la tumeur est enlevée en totalité sous ligature d'un pédicule qui ne paraît pas comporter de vaisseaux et qui semble répondre au petit épiploon.

On termine l'intervention par la pose d'un Mickulicz et fermeture de la paroi en deux plans.

Le lendemain, la malade présente de l'œdème pulmonaire, une azotémie à 0 gr. 94 et meurt en collapsus cardiaque.

Examen de la pièce opératoire. — Le kyste présente, sur une tranche de section, une cavité principale, volumineuse, dans laquelle se trouve le liquide, brun sale, dont une certaine quantité avait fusé par le pertuis. Tout autour de cette poche se trouve une infinité de kystes de moindre taille, de dimensions variées et renfermant tantôt une substance mucoïde, visqueuse, louche, tantôt un liquide brun sale.

Ces cavités sont séparées les unes des autres par des travées fibreuses d'épaisseur variée. La surface séreuse de la masse tumorale est lisse, bleutée.

L'ensemble rappelle donc l'aspect des tumeurs polykystiques de l'ovaire.

Examen chimique du liquide intra-kystique. — Liquide épais et trouble, de consistance visqueuse, de couleur brun sale. Densité : 1.033. Albumine : 18 grammes. Chlorures : 6 gr. 90 ‰. Urée : 2 gr. 50. Cholestérine : 0 gr. 66.

Examen cyto-bactériologique. — Symphocytes peu abondants. Nombreuses cellules endothéliales. Quelques hématies. Absence de microbes à l'examen direct. Cultures nulles.

Examen histologique. — Les cavités kystiques sont toutes revêtues par un épithélium simple. Il repose sur un stroma dense, riche en fibroblastes, tantôt épais, tantôt d'une minceur extrême. Les éléments épithéliaux varient selon les points dans leur forme et dans leur structure. Ici, ils sont cylindriques. Leur noyau est refoulé à la base par un calice mucicarminophile. Là, il sont plus bas, cubiques et dépourvus d'inclusion muqueuse. Ailleurs ils sont aplatis, endothéliformes. Il existe toutes les formes de transition entre ces différents types cellulaires qui semblent bien être les formes évolutives du revêtement des kystes.

Le contenu des cavités kystiques est rempli par une substance nettement muci-carminophile où nagent, çà et là, quelques gros spongiocytes et quelques petits éléments mononucléés,

Il est curieux de remarquer l'identité clinique et morphologique de cette tumeur kystique du carrefour sous-hépatique avec certains kystes multiloculaires mucoïdes de l'ovaire. Si l'on ne connaissait pertinemment l'intégrité des annexes utérines et l'existence des rapports étroits du pédicule tumoral avec le carrefour, il serait impossible de l'en discerner.

Le siège de la masse kystique et sa structure histologique nous autorisent seulement à soulever deux hypothèses : s'agit-il d'une tumeur développée à partir du segment extra-parenchymateux des canaux excréteurs du pancréas; s'agit-il d'un tératome entodermique ?

Le volume du kyste rendant malaisé, sinon impossible, la recherche de son point de départ (le pédicule fibreux, avasculaire, inséré sur le petit épiploon, ne pouvait nous donner aucun renseignement), l'absence de mise en évidence du suc pancréatique dans son contenu, pourraient faire rejeter la première hypothèse. Cependant la structure histologique, tant dans sa topographie que dans la morphologie cellulaire, est absolument superposable aux descriptions des kystes incontestables du pancréas. Ces kystes ne sont pas exceptionnels. Oberling et Guérin en ont relevé 50 cas dans la littérature. Il s'agit toujours de kystes intra-pancréatiques dont le revêtement est constitué par une assise de cellules hautes, mucipares; les cavités kystiques voisinent presque toujours, comme dans notre cas, avec des formations tubuleuses, amuqueuses. Il semble bien, d'après les auteurs, que les kystes soient des formes déviées de ces « adénomes tubuleux ». La ressemblance avec certains adénocytomes de l'ovaire est frappante. Nous avons nous-mêmes souligné ce trait particulier.

C'est pourquoi, en l'absence de rapports suffisamment marqués avec le pancréas, en l'absence de la mise en évidence du ferment dans le contenu du kyste d'une part, d'autre part l'homologie structurale des revêtements kystiques avec les « kystes entéroïdes » décrits par Lecène, il nous semble impossible de conclure de la nature de notre tumeur dont la structure est comparable tant aux kystes pancréatiques vrais qu'aux tératomes simplifiés, « entéroïdes ».

(Service du docteur M. Larget
et Laboratoire de l'Hôpital de Saint-Germain-en-Laye.)

UN CAS D'INFARCTUS MASSIF DE L'UTÉRUS CHEZ UNE FEMME DE SOIXANTE-HUIT ANS

par

P. Isidor et J. Meunier.

Le récent mémoire de H. Mondor (1), à propos de deux observations de J. Braine, les recherches de H. Mondor et P. Gauthier-Villars, de P. Moulonguet sur les infarctus massifs de l'appareil génital de la

(1) *Bull. et Mém. de la Soc. de Chir.*, 1932, pp. 932-940.

femme, nous ont incité à vous apporter un nouveau cas de cette affection intéressante tant au point de vue pathogénique qu'au point de vue de la pratique chirurgicale.

Histoire clinique. — Mme C..., âgée de soixante-huit ans, est adressée, le 6 décembre 1935, à l'Hôpital de Saint-Germain-en-Laye, avec le diagnostic de crise appendiculaire. Elle aurait présenté assez brusquement, la veille, une douleur abdominale et des vomissements. Elle a été toujours bien portante; réglée régulièrement, elle n'a jamais eu de grossesse. Depuis la ménopause, elle n'a jamais eu de métrorragies.

A l'examen, on constate une douleur abdominale basse, ne siégeant pas uniquement au point de Mc Burney, mais s'étendant dans la région sus-pubienne, irradiant vers les fosses iliaques. C'est une douleur diffuse, sans maximum net.

Le toucher vaginal est douloureux et tous les culs-de-sac présentent la même sensibilité. Le toucher et le palper combinés ne sont guère possibles en raison de la défense qui apparaît à la palpation profonde de l'abdomen.

Le 7 décembre, la symptomatologie est inchangée. La persistance de la défense abdominale subsiste, mais les vomissements ont cessé.

On décide d'intervenir. Laparotomie médiane sous-ombilicale. A l'exploration du petit bassin, qui est très profond, on perçoit une masse « calculeuse », libre de toute adhérence, dont le pédicule s'insère sur le fond utérin qui est brunâtre.

L'utérus a conservé le volume d'un utérus sénile. La teinte brunâtre s'étend de chaque côté sur les ligaments larges.

On ne trouve pas de liquide dans le Douglas.

Hystérectomie subtotale classique.

Les suites opératoires sont complexes.

Le lendemain de l'intervention, la malade présente une sous-maxillite bilatérale à staphylocoques dorés.

Le temps de coagulation s'élève à 22 minutes.

L'azotémie s'établit à 4 gr. 42 et s'accompagne de somnolence et d'adynamie.

Exitus le quatrième jour.

A l'autopsie, on ne trouve rien de particulier dans le petit bassin.

Les reins sont parfaitement sains, macroscopiquement.

La voie biliaire principale, est dilatée et bourrée de calculs et de boue biliaire jusqu'à l'ampoule de Vater. La vésicule est remplie de petits calculs.

Examen de la pièce opératoire. — L'utérus a conservé les dimensions de l'organe sénile. Les annexes n'offrent rien de particulier si ce n'est un gros kyste séreux de l'ovaire droit, de la dimension d'une petite pêche.

Sur la face antérieure de l'utérus est appendu un fibrome entièrement calcifié, retenu par un court pédicule. Il est gros comme une tête fœtale de cinq mois.

La race séreuse de l'utérus et d'une partie des annexes présente une coloration rouge foncé. Sur ce fond sombre, on distingue quelques arborisations plus claires, quelques taches presque noires. C'est l'aspect de prune mûre (Brakemann), de boudin (Braine).

Sur la tranche de section sagittale, la cavité utérine est introuvable. La couleur du muscle est absolument comparable à celle des régions séreuses. Nulle part on ne retrouve la teinte normale du myomètre.

L'examen histologique montre une infiltration sanguine massive. Les faisceaux musculaires sont dissociés, atrophiés et ne subsistent que sous forme de traînées grêles de cellules filiformes, hyperchromatiques et souvent chargées de pigment ferrique. On les rencontre çà et là dans un bloc hémo-leucocytaire qui ressemble plus à un caillot sanguin qu'à une paroi utérine.

Plus résistants, les vaisseaux se reconnaissent encore, parfois indemnes de toute infiltration, mais souvent aussi ils sont envahis par le flux sanguin.

Il faut noter l'intégrité à peu près absolue des veines et des artérioles ; par contre, les gros vaisseaux et particulièrement les artères utérines sont le siège de profondes mortifications pariétales. La tunique moyenne est considérablement épaissie et présente un processus de dégénérescence hyaline manifeste. Souvent aussi il existe une surcharge calcique en croissant ou en anneau. *Les éléments inflammatoires lymphoïdes y pullulent.* La tunique interne est épaissie et tend à oblitérer la lumière du vaisseau. En certains points elle l'oblitère complètement. Nulle part nous n'avons trouvé de thrombose.

La paroi des trompes est infarcie, dans leur segment isthmique. L'infiltration sanguine, enfin, s'étend sur l'insertion utérine des ligaments larges.

Dans l'ensemble, il s'agit d'un infarcissement massif de l'utérus, infarcissement interstitiel, disséquant et remplaçant les éléments myométriaux, et s'étendant aux annexes.

Les gros vaisseaux (utérins et leurs grosses branches) sont atteints de lésions profondes dans leurs tuniques moyenne et interne, et sont oblitérés en certains points par l'hyperplasie intimale.

Cette observation, rapidement résumée, nous semble intéressante à plus d'un chef. On sait que l'infarcissement total de l'appareil génital de la femme fait partie de la chirurgie d'urgence (Mondor, Braine), et qu'il est observé surtout chez les femmes jeunes ou tout au moins qui n'ont pas dépassé la ménopause, et chez lesquelles on retrouve toujours la notion soit d'une grossesse, soit d'un avortement, provoqué ou non.

Dans notre cas, rien de semblable. Il s'agit, comme nous l'avons vu, d'une femme âgée, et les symptômes, cataclysmiques dans les cas rapportés par Braine, Moulonguet, Murard et, récemment, par H. Mondor et P. Gauthier-Villars, sont des plus discrets chez notre malade et avaient entraîné le diagnostic d'appendicite. L'infarctus utérin fut une trouvaille opératoire.

Nous soulignerons ici la différence fondamentale qui existe entre l'apoplexie utérine de A. Coulevaire et L. Portes, et l'infarctus hémorragique. Alors que l'apoplexie est un syndrome réalisé chez la parturiente à terme par un hématome rétro-placentaire et une infiltration du myomètre prédominant dans les zones sous-séreuses de l'utérus ; que, d'autre part, il semble bien démontré qu'elle est la conséquence d'à-coups hypertensifs (L. Portes), l'infarctus hémorragique possède une symptomatologie plus variée et procède par une infiltration plus diffuse, mais systématisée de l'utérus.

Il nous sera difficile, dans notre cas, de préciser la pathogénie de l'infarctus hémorragique. Nous ne voulons rien autre que de poser quelques hypothèses qui nous ont semblé cadrer le plus aisément avec les notions anatomo-cliniques que nous venons d'exposer.

On éliminera aisément les troubles de la gestation, d'une part; ceux d'une infection exogène, ascendante, de l'autre.

Par contre, la présence du gros fibrome calcifié, sous-séreux, relié à l'utérus par un pédicule avasculaire, doit-il retenir l'attention ? On sait que les hémorragies utérines font partie du cadre symptomatologique des fibro-myomes. Mais il s'agit alors de méno-métrorragies et non d'infarctus. L'absence de vascularisation du pédicule du fibrome, l'absence des signes aigus de torsion, ne plaident pas en faveur d'une pathogénie mécanique de l'infarctus.

Les signes d'infection et d'intoxication manquent, comme, du reste,

la notion d'une étiologie infectieuse ou toxique. Restent les lésions vasculaires. Nous avons observé de profondes altérations des gros vaisseaux utérins : hyalinisation des tuniques moyennes, infiltrées de lymphocytes, et chargées de concrétions calcaires ; hyperplasie des tuniques internes avec une tendance nette à l'endovascularite oblitérante.

Peut-on trouver là l'explication de l'infarcissement massif de l'utérus?

On sait la fréquence, sinon la constance des mortifications des vaisseaux myométriaux au cours de l'involution sénile de l'organe. Néanmoins, nous ne pensons pas que les altérations vasculaires que nous avons observées doivent être interprétées comme un processus physiologique d'involution, en raison même de leur importance et de la présence d'une infiltration inflammatoire de leurs parois. Il nous semble, sans que toutefois nous puissions l'affirmer absolument, que ces lésions vasculaires sont responsables de l'infarcissement hémorragique de l'utérus.

(Service du docteur M. Larget
et Laboratoire de l'Hôpital de Saint-Germain-en-Laye.)

Le Gérant : F. AMIRAULT. NIORT. — IMP. TH. MARTIN.